


19



OFICINA ESPAÑOLA DE
PATENTES Y MARCAS

ESPAÑA



11 Número de publicación: **2 430 065**

51 Int. Cl.:

A61K 51/04 (2006.01)

A61P 35/00 (2006.01)

A61K 101/02 (2006.01)

12

TRADUCCIÓN DE PATENTE EUROPEA

T3

96 Fecha de presentación y número de la solicitud europea: **02.03.2005** **E 08020805 (1)**

97 Fecha y número de publicación de la concesión europea: **17.07.2013** **EP 2044961**

54 Título: **Análogos fosfolipídicos para el tratamiento de cáncer de páncreas, de ovarios y de colon, melanomas, gliomas y carcinosarcomas**

30 Prioridad:

02.03.2004 US 521166 P

45 Fecha de publicación y mención en BOPI de la traducción de la patente:

18.11.2013

73 Titular/es:

**CELLECTAR, INC. (100.0%)
3301 AGRICULTURE DRIVE
MADISON, WI 53716, US**

72 Inventor/es:

**WEICHERT, JAMEY;
LONGINO, MARC y
PINCHUK, ANATOLY**

74 Agente/Representante:

CARPINTERO LÓPEZ, Mario

ES 2 430 065 T3

Aviso: En el plazo de nueve meses a contar desde la fecha de publicación en el Boletín europeo de patentes, de la mención de concesión de la patente europea, cualquier persona podrá oponerse ante la Oficina Europea de Patentes a la patente concedida. La oposición deberá formularse por escrito y estar motivada; sólo se considerará como formulada una vez que se haya realizado el pago de la tasa de oposición (art. 99.1 del Convenio sobre concesión de Patentes Europeas).

DESCRIPCIÓN

Análogos fosfolipídicos para el tratamiento de cáncer de páncreas, de ovarios y de colon, melanomas, gliomas y carcinosarcomas

Antecedentes de la invención

5 La presente invención se refiere, en general, a la formación de imágenes de diagnóstico de tumores, y, específicamente, a la formación de imágenes de diagnóstico de tumores usando análogos fosfolipídicos. Sin embargo, la formación de imágenes de diagnóstico no es parte de la invención reivindicada.

10 La detección precoz del cáncer ha sido uno de los objetivos principales de la tecnología de formación de imágenes moderna, puesto que la identificación de un presunto tumor en una etapa localizada mejora significativamente las posibilidades de éxito del tratamiento y la eliminación del tejido canceroso. Por lo tanto, se han diseñado un gran número de estrategias de formación de imágenes usando diversas técnicas y modalidades para ayudar al médico a establecer un diagnóstico exacto lo antes posible.

15 Desgraciadamente, las técnicas de formación de imágenes convencionales tales como tomografía computerizada (TC) y RM (formación de imágenes por resonancia magnética) están limitadas en cuanto a su capacidad para proporcionar un diagnóstico concluyente de una presunta lesión, puesto que sólo son capaces de observar diferencias en la densidad o morfología de los tejidos. A menudo es necesario un procedimiento de biopsia más invasivo y costoso para proporcionar un diagnóstico definitivo. En contraposición, las técnicas de medicina nuclear tales como tomografía por emisión de positrones (PET) y tomografía por emisión monofotónica (SPECT) pueden proporcionar información funcional o bioquímica sobre un órgano o zona particular de interés. Sin embargo, el éxito de esas técnicas de formación de imágenes nucleares depende en gran parte de la captación y detección selectiva de agentes radiofarmacéuticos apropiados. La captación selectiva, a su vez, depende del desarrollo de agentes radiofarmacéuticos con un alto grado de especificidad por el tejido diana. Desgraciadamente, los agentes localizadores de tumores que se han desarrollado hasta ahora para aplicaciones oncológicas tienen sólo una aplicación limitada.

25 Por ejemplo, uno de estos compuestos de la técnica anterior, el citrato de galio ⁶⁷Ga, se identificó inicialmente por su capacidad para acumularse en tejido tumoral. Desgraciadamente, el citrato de calcio ⁶⁷Ga se incorpora a una variedad de otras lesiones no cancerosas también, incluyendo lesiones inflamatorias, y pueden acumularse también cantidades inaceptables de radiactividad en el tejido de hígado y bazo. El rápido aumento de un producto radiofarmacéutico en estos órganos puede interferir gravemente con la formación de imágenes de lesiones cercanas y tener también un impacto negativo sobre la dosificación que puede administrarse a un paciente con seguridad.

30 Un enfoque alternativo ha sido desarrollar anticuerpos monoclonales (Mab) marcados radiactivamente dirigidos a antígenos específicos de tumores. Sin embargo, estos anticuerpos monoclonales son sólo específicos del tejido tumoral particular para el que se han producido, y por lo tanto no se localizarán generalmente en tejido neoplásico. Además, el uso de Mab para formación de imágenes de diagnóstico ha conducido a problemas adicionales, incluyendo grados variables de expresión de antígeno, baja captación tumoral, unión no específica y reacciones inmunogénicas adversas.

35 En un intento de abordar estos problemas, los presentes inventores han identificado y desarrollado recientemente una serie de compuestos novedosos que demuestran una especificidad tumoral útil. Véanse, por ejemplo, las patentes de EE.UU. nº 4.925.649, 4.965.391, 5.087.721, 5.437.030 y 6.417.384. Se cree que estos análogos de éter fosfolipídico radioyodados aprovechan una característica bioquímica única de las células tumorales malignas, concretamente, la alta concentración de éteres lipídicos de origen natural en las membranas celulares tumorales respecto a los tejidos normales correspondientes. Aunque no se entiende completamente el mecanismo preciso de acción, la hipótesis predominante es que los análogos de éter fosfolipídico se atrapan en las membranas tumorales. En consecuencia, estos compuestos se localizan en tejido tumoral y permanecen en el sitio para aplicaciones de diagnóstico y/o terapéuticas.

45 La retención selectiva de los análogos de éter fosfolipídico marcados radiactivamente descrita en las patentes anteriores se ha demostrado en varios xenoinjertos de tumor de roedor y animales y no en modelos tumorales espontáneos que se cree que imitan más estrechamente la enfermedad humana. Desgraciadamente, los datos obtenidos a partir de estos estudios han demostrado también un aclaramiento relativamente rápido del compuesto radiofarmacéutico de la sangre, y una acumulación indeseable en tejidos no diana. Como se observa anteriormente, la captación por tejido no diana puede reducir la eficacia de la formación de imágenes para radiodiagnóstico al crear una alta actividad de fondo o causar una exposición excesiva de tejidos radiosensibles a la radiactividad inyectada.

50 En consecuencia, sigue habiendo una necesidad significativa en la técnica de agentes radiofarmacéuticos que exhiban un aclaramiento rápido de tejidos no diana así como una semivida extendida en el plasma, reteniendo su especificidad y aidez por tejidos neoplásico. Dicho agente no sólo debería ayudar a la formación de imágenes no invasivas de tumores primarios y metástasis, sino que debería servir también como portador de un agente citotóxico para erradicación específica de sitio de tejidos tumoral maligno, especialmente en lo que se refiere a las formas de cáncer que se diagnostican con mayor frecuencia. Adicionalmente, es deseable que los agentes radiofarmacéuticos sean selectivos de tumores malignos y no de tejidos precancerosos, incluyendo adenomas e hiperplasia.

60 Todos los años se diagnostican aproximadamente 147.000 casos nuevos de cáncer colorrectal en Estados Unidos. Por tanto, el cáncer colorrectal es el cuarto cáncer más frecuente, dando cuenta de 60.000 muertes al año¹. El tratamiento depende principalmente del estadio del cáncer, pero puede incluir cirugía, radiación, quimioterapia y/o radiofrecuencia o criablación. En los seguimientos rutinarios de pacientes de cáncer colorrectal, sin embargo, la determinación del antígeno carcinoembrionario (CEA), un marcador de tumor colorrectal, y la realización colonoscopias repetidas² no consiguen detectar la enfermedad recurrente en más del 50 % de los pacientes³. Por lo

tanto, existe la necesidad de desarrollar procedimientos adicionales para la detección de la enfermedad recurrente. Además, durante el tratamiento y diagnóstico usando exploración por TC y ablación por RF, la información funcional de exploraciones por TC es difícil de obtener. Con la TC helicoidal potenciada con contraste puede valorarse la vascularidad del tumor en cierto grado, pero no hay modo de determinar exactamente si las células tumorales viables permanecen en la lesión por RF. Además, las lesiones térmicas creadas por RF tienen normalmente un borde de inflamación circundante en exploraciones por CT después del procedimiento durante hasta 6 meses después del procedimiento. Se ha usado exploración por TEP para seguir a los pacientes después de ablación, pero el borde de inflamación circundante de las lesiones térmicas por RF normalmente exhibe una captación aumentada, incluso en ausencia de tumor viable. Esto reduce la sensibilidad y especificidad para la detección precoz de tumor recurrente. En consecuencia, son preferibles agentes como NM404 que son selectivos y se retienen indefinidamente por células tumorales malignas, al contrario que FDG que no es selectiva de células tumorales y va a sitios infecciosos e hiperplasias (esófago de Barrett). Además, los compuestos como NM404 que contienen ^{124}I , que tiene una semivida física de 4 días y puede enviarse a cualquier lugar del mundo, son preferibles en comparación con FDG, que tiene una semivida de 110 minutos y por lo tanto puede tener sólo una distribución limitada a 321 km del sitio de producción. Se prefieren además compuestos como NM404 que experimentan una retención prolongada (no metabolizados) puesto que es más probable que puedan tener un potencial terapéutico significativo cuando se emparejan con un radioisótopo apropiado como ^{131}I . También los compuestos como NM404, que pueden marcarse con diversos isótopos de yodo y tienen una versatilidad elevada (diagnóstico y terapia, así como herramienta para estudios animales experimentales), son preferibles en comparación con FDG, que está limitada a ^{18}F para exploración por TEP o potencialmente ^{19}F (estable) para formación de imágenes por resonancia magnética aunque a niveles de sensibilidad muy bajos. Independientemente de su capacidad de orientación a tumor, la FDG, debido a su rápido metabolismo en células tumorales, no tiene potencial para terapia. Por lo tanto, son necesarios otros compuestos para investigar las recurrencias locales después de RF. Igualmente, si el tumor se vuelve metastásico por progresión o recurrencia del tumor local, es altamente deseable una modalidad de formación de imágenes híbrida (combinación de TEP y TC) que reemplaza a la exploración por TC y TEP separada después del procedimiento.

Además, incluso cuando la quimioterapia es el modo de tratamiento, es esencial una monitorización mejorada de la respuesta a la quimioterapia. Por lo tanto, es deseable el desarrollo de un marcador temprano para estudiar la respuesta a la quimioterapia para permitir a los médicos detener rápidamente el uso de regímenes quimioterapéuticos ineficaces sin exponer a los pacientes a la toxicidad de tratamientos prolongados. Cuando la terapia por radiación de haz externo es un tratamiento alternativo para pacientes con tumores de histología similar, los tumores pueden tener respuestas drásticamente diferentes ante la terapia por radiación externa de intención curativa (XRT). Algunos pacientes con cáncer colorrectal tratados con radiación preoperatoria tendrán una respuesta completa, mientras que otros con histología similar (a nivel de microscopio óptico) tendrán una mala respuesta al tratamiento y la enfermedad recidivará. La respuesta a la radiación es un factor predictivo del control tumoral último y supervivencia para muchos cánceres, incluyendo muchos cánceres gastrointestinales, cáncer de pulmón, cáncer de cabeza y cuello y cánceres ginecológicos. La mayoría de procedimientos de caracterización de la respuesta, aunque muy predictivos de respuesta, se efectúan después de la terminación del tratamiento. Aunque algunas evaluaciones clínicas durante el tratamiento son útiles para ajustar el tratamiento¹⁴, en la mayoría de los casos no hay un procedimiento exacto de predecir la respuesta tumoral durante el tratamiento real. Dicho ensayo, especialmente uno aplicable a un amplio intervalo de sitios tumorales e histologías, obviamente sería muy útil y deseable. Otros procedimientos de tratamiento y diagnóstico incluyen ensayos moleculares que se han propuesto para predecir la respuesta a terapia, y los esfuerzos recientes incluyen el uso de micromatrices de ADN para identificar cambios genéticos que se correlacionan con la respuesta o falta de respuesta al tratamiento. Éstas están en investigación y ninguna en uso clínico rutinario.

Otros procedimientos de diagnóstico y tratamiento más incluyen el uso de modalidades de formación de imágenes para predecir la respuesta durante el tratamiento con XRT. Las exploraciones por TEP durante el tratamiento usando FDG están bajo investigación activa, en la que se compara la captación de isótopo en el tumor primario a mitad de la terapia de radiación con la captación antes del tratamiento. Varios estudios retrospectivos sugieren que los pacientes con captación fuerte continuada durante el tratamiento tienen peores resultados de control del tumor que los pacientes cuyos tumores son menos ávidos por FDG durante el tratamiento¹⁵. Sin embargo, son extremadamente deseables procedimientos de cribado, diagnóstico y tratamiento más eficaces para diversos cánceres.

Otros tumores bien observados incluyen los gliomas malignos, que son el tipo más frecuente de tumores cerebrales primarios. A pesar de un tratamiento agresivo con cirugía, radiación y quimioterapia, la mayoría de los pacientes que alberga estos tumores tiene menos de dos años de supervivencia después del diagnóstico. Los avances recientes en neurorradiología y formación de imágenes por resonancia magnética (IRM) han tenido un impacto significativo sobre el diagnóstico temprano y el tratamiento de estos tumores. Sin embargo, los gliomas más malignos tienen un componente infiltrativo que se diferencia mal del tejido cerebral edematoso mediante las técnicas de formación de imágenes actuales. A menudo es este componente del tumor el que es más difícil de tratar y el responsable de la recurrencia local. Indudablemente, una mejor visualización de las células de glioma invasivas es deseable para un tratamiento terapéutico significativo.

Igualmente, el cáncer de páncreas es una enfermedad muy letal con la peor probabilidad de supervivencia entre todas las malignidades importantes. Es la quinta causa de muerte por cáncer en los Estados Unidos y, de todos los cánceres recién diagnosticados en los Estados Unidos, el 2 % al año son debidos a cáncer pancreático. Sin embargo, es una de las enfermedades más altamente letales, que da cuenta de un 5 % de todas las muertes por cáncer. Millar B.A. *et al.*, Pub. NIH n° 96-4104, Bethesda, MD, 1996. Esto se demuestra por el hecho de que no hay supervivientes de 5 años en pacientes con la enfermedad no extirpable. Además, aunque la extirpación quirúrgica ofrece la única esperanza de cura, la supervivencia de 5 años después de la extirpación es sólo del 20 %. Geer R.J., Brennan M.F., *Am. J. Surg.* 1993; 165: 68-72; Yeo C.J., Cameron J.L., *et al.*, *Ann. Surg.* 1997. Aunque la exploración por TEP con ^{18}F -FDG se ha mostrado prometedora en la formación de imágenes de otros diversos cánceres primarios, parece tener sólo una capacidad limitada de mejorar la capacidad de formación de imágenes de

exploración por TC para pacientes con cáncer pancreático, particularmente para valorar la enfermedad metastásica. Kasperk R.K., Riesener K.P. *et al.*, World Surg. 2001; 25: 1134-1139; Sender A., Avril N. *et al.*, World J. Surg. 2000; 24: 1121-1129. Por tanto, continúa la necesidad de un procedimiento de formación de imágenes exactas en pacientes con cáncer de páncreas metastásico oculto.

- 5 El cáncer hepatocelular es la malignidad de órgano sólido más común en el mundo, debido a su etiología común de lesión hepática crónica de hepatitis o alcoholismo. Los índices de incidencia varían notablemente, de 2,1 por 100.000 en América del Norte a 80 por 100.000 en regiones de alta incidencia de China. El riesgo de desarrollar HCC en pacientes con cirrosis es de 1-6 % al año. Aunque la extirpación es la única opción curativa, sólo un 10-30 % de los pacientes son candidatos para cirugía en el momento de la presentación, debido a una mala reserva hepática o a la presencia de enfermedad no extirpable o metastásica. Confirmando la naturaleza agresiva de esta enfermedad, la supervivencia a los 5 años es sólo del 15-35 % después de extirpación curativa. Treiber G. Digestive Diseases (2001) 19: 311-323.

15 El cáncer de mama es un problema de salud importante para las mujeres de Estados Unidos hoy en día. Se preveía que a casi 216.000 mujeres sólo en EE.UU. se les diagnosticaría cáncer de mama en 2004 y de éstas se esperaba que murieran 40.000. Una valoración exacta de la extensión metastásica local, regional y distante es crítica para un tratamiento y gestión óptimos de la enfermedad. El desarrollo de una modalidad de formación de imágenes no invasiva que permita la detección y/o caracterización de metástasis de cáncer de mama locales o distantes incluyendo la implicación de ganglios linfáticos representaría un avance significativo en la gestión de esta enfermedad. Aunque la mamografía es el procedimiento de cribado actual de elección para la detección inicial de cáncer de mama, la confirmación histológica y la extensión regional a ganglios linfáticos vecinos se evalúan normalmente mediante biopsia. Se han examinado extensamente ahora procedimientos de formación de imágenes más sofisticados, incluyendo exploración con gammagrafía con ^{99m}Tc-Sestamibi y TEP con ¹⁸F-FDG, pero no han tenido significativamente impacto en la planificación del tratamiento debido principalmente a su impredecible especificidad. Wahl, R.L., Quart J. of Nucl. Med. (1998) 42: 1-7. El papel de la exploración por TEP tiene la eficacia indicada, sin embargo, en la monitorización de la respuesta tumoral a la quimioterapia. Smith I.C., Welch A.E. *et al.*, J. of Clin. Oncol. (2000) 18: 1676-1688; Schnellig M., Avril N. *et al.*, J. of Clin. Oncol. (2000) 18: 1689-1695. La terapia con radiación tiene un papel bien establecido en el tratamiento del cáncer de mama debido principalmente a la sensibilidad de muchos tumores epiteliales sólidos, incluyendo carcinoma ductal infiltrante, a la radiación ionizante. DeVita V., Hellman S., Rosenbert S., "Cancer: Principles and Practice of Oncology" 6ª edición, Filadelfia (PA): Lippincott, Williams and Wilkins, 2002, pág. 1667-1680. La indicación más común para radiación en cáncer de mama es como tratamiento auxiliar después de lumpectomía o mastectomía. En este contexto, se ha mostrado que la terapia con radiación reduce drásticamente la incidencia de recurrencia local y regional esterilizando depósitos microscópicos en estos tejidos. La quimioterapia se ofrece cuando el paciente tiene enfermedad metastásica o se considera que tiene un riesgo aumentado de metástasis ocultas. En esta última indicación, la de administración de quimioterapia auxiliar, los estudios confirman una supervivencia mejorada en pacientes que reciben quimioterapia auxiliar o terapia hormonal. La radiación se usa también en ajustes paliativos con un buen efecto para reducir el dolor y los efectos de volumen de metástasis en órganos sólidos y hueso. Muchos pacientes recaen después de la terapia definitiva por razones que son multifactoriales. La resistencia adquirida a la radiación y la quimioterapia contribuyen indudablemente a la recurrencia después de la terapia primaria. Adicionalmente, el uso de radiación está asociado a toxicidades específicas que son generalmente de aparición tardía y limitantes de la dosis. La fibrosis, lesión nerviosa y necrosis de tejido blando pueden ser graves si se usan dosis excesivas de radiación. El linfedema de brazo es la toxicidad más común y temida para pacientes con cáncer de mama, y es el resultado con mayor frecuencia de la combinación de disección axilar (hecha con fines de diagnóstico) y radiación auxiliar en la axila.

- 45 En contraposición con los nuevos medicamentos anticancerosos que se orientan en gran medida a receptores o moléculas específicos de cada tipo tumoral particular, los nuevos compuestos que se basan en un mecanismo común aplicable a diversos tipos tumorales diferentes son extremadamente deseables.

50 Por tanto, sigue existiendo una perentoria necesidad clínica de técnicas de formación de imágenes de cáncer de mama no invasivas que proporcionen tanto una alta sensibilidad como especificidad. Además, el potencial de suministrar una dosis terapéutica de yodo 131 simultáneamente tanto a tumores primarios como metastásicos es un beneficio añadido significativo.

55 El cáncer de pulmón no microcítico (NSCLC) es la causa principal de muerte por cáncer en los Estados Unidos hoy en día. La extirpación quirúrgica en pacientes apropiadamente seleccionados ofrece la mejor oportunidad de supervivencia a largo plazo y puede ser curativa. La valoración preoperatoria exacta de la extensión local, regional y metastásica distante es por tanto crítica para una gestión óptima. La evaluación del estado del nódulo linfático mediastínico es esencial porque la metástasis nodal, que aparece en casi la mitad de los pacientes con NSCLC, es probablemente la barrera más frecuente para la cura. Una asignación precisa del estadio también puede ahorrar a los pacientes la morbilidad de procedimientos quirúrgicos innecesarios no curativos.

60 La formación de imágenes con exploración FDG-TEP se está convirtiendo rápidamente en el método de referencia para la formación de imágenes de NSCLC debido a sus índices de sensibilidad mejorados, particularmente cuando se comparan con la formación de imágenes por TC. Sin embargo, es un ensayo de formación de imágenes costoso que no está disponible en la mayoría de prácticas en centros locales. Por tanto, continúa la necesidad de una técnica de formación de imágenes que sea sensible, específica y use recursos que estén fácilmente disponibles para la mayoría de los pacientes.

65 La exploración por tomografía de emisión de positrones (TEP) con ¹⁸F-FDG ha generado un considerable interés como técnica de formación de imágenes. Un estudio reciente comparaba en perspectiva la capacidad de un enfoque estándar de asignar la etapa de NSCLC (TC, ultrasonidos, exploración ósea, etc.) y exploración por TEP para detectar metástasis en ganglios linfáticos mediastínicos y sitios distantes. Pieterman R.M., van Putten J.W.G., Meuzelaar J.J., Mooyaart E.L., Valburg W., Koeter G.H., Fidler V., Prium J., Groen H.J.M. "Preoperative Staging of

Non-Smal Cell Lung Cancer with Positron-Emission Tomography”, New England J. Med. 343: 254-261, 2000. Se confirmó histopatológicamente la implicación mediastínica, y se confirmaron las metástasis distantes mediante otros ensayos de formación de imágenes. La sensibilidad y especificidad de la TEP para detectar metástasis mediastínicas eran de 91 % y 86 %, respectivamente, para detectar metástasis distantes de 82 % y 93 %, respectivamente. Esto se compara con la sensibilidad y especificidad de la exploración por TC de la implicación mediastínica de 75 % y 66 %, respectivamente. Otro estudio comparó la formación de imágenes con FDG-TEP, TC y resultados histológicos. La sensibilidad, especificidad y exactitud global de la TEP para asignación de etapa de nódulos mediastínicos (n= 168 en 54 pacientes) era de 96 %, 93 % y 94 %, en comparación con 68 %, 65 % y 6 % con TC. Gupta, N.C., Graeber G.M., Bishop, H.A., “Comparative efficacy of positron emission tomography with fluorodeoxyglucose in evaluate of small (<1 cm), intermediate (1 to 3 cm), and large (>3 cm) lymph node lesions”, Chest 117(3): 773-778, 2000. Sin embargo, las limitaciones de la exploración por TEP incluyen el coste, disponibilidad limitada, incapacidad de detectar lesiones menores de 1 cm y falta de especificidad, particularmente en pacientes con enfermedad inflamatoria o granulomatosa. Stokkel M.P., Bakker P.F., Heine R., Schlosser N.J., Lammers J.W., Van Rijk P.P. “Staging of lymph nodes with FDG dual headed PET in patients with non-small cell lung cancer”, Nucl. Med. Communications 20(11): 1001-1007, 1999; Kapuco L.O., Meltzer C.C., Townsend D.W., Keenan R.J., Luketich J.D., “Fluorine-18-fluorodeoxyglucose uptake in pneumonia”, J. Nucl. Med. 39(7): 1267-1269, 1998.

Las técnicas de formación de imágenes anatómicas convencionales tales como exploración por TC tampoco son buenas para predecir la supervivencia después del tratamiento a pesar del encogimiento tumoral después de la terapia. En un reciente estudio que implicaba a 56 pacientes de NSCLC que recibieron tratamiento con quimioterapia basada en cisplatino simultánea con radioterapia o radioterapia sola para enfermedad avanzada, la respuesta por formación de imágenes por TC convencional no se correlacionaba con la supervivencia. MacManus M.P., Hicks R.J., Wada M., Hoff A., Matthews J., Wirth A., Rischin D., Ball D.L., “Early F-18 FDG-PET response to radical chemoradiotherapy correlates strongly with survival in unresectable non-small cell lung cancer”, Proc. ASCO 19: 483a, 2000. La respuesta por exploraciones por TEP de FDG, sin embargo, se correlacionaba fuertemente con la supervivencia (p= 0,0006). La supervivencia desde la fecha de exploración por TEP de seguimiento era del 84 % y 84 % a los 1 y 2 años, respectivamente, para 24 pacientes que habían conseguido una respuesta completa en TEP, pero sólo del 43 % y 31 % de los 32 pacientes que no lo hicieron (p= 0,010). Estos resultados corroboran descubrimientos similares reseñados recientemente por otros autores. Patz E.F. Jr., Connolly J., Herndon J. “Prognostic value of thoracic FDG PET imaging after treatment for non-small cell lung cancer”, Am. J. Roentgenology 174(3): 769-774, 2000; Vansteenkiste J.F., Stroobants S.G., Dupont P.J., DeLeyn P.R. Verbeken E.K., Deneffe G.J., Mortelmans L.A., Demedts M.G. “Prognostic importance of the standardized uptake value on (18)F-fluoro-2-deoxyglucose positron emission tomography scan in non-small cell lung cancer: An analyse of 125 cases”. J. Clin. Oncol. 17(10): 3201-3206, 1999; Ahuja V., Coleman R.E., Herndon J., Patz E.F. Jr. “The prognostic significance of fluorodeoxyglucose positron emission tomography imaging for patients with non-small cell lung carcinoma”, Cancer 83(5): 918-924, 1998.

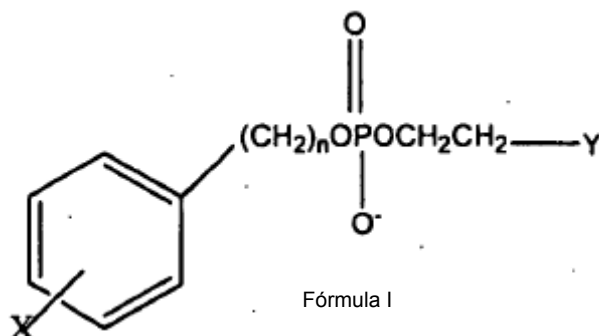
Por lo tanto, un producto radiofarmacéutico disponible que pudiera identificar exactamente y tratar potencialmente la enfermedad metastásica temprana en los pacientes con NSCLC tendría un importante impacto sobre el cuidado del paciente, en términos tanto de asignación de etapa como de respuesta a la terapia. Aunque los procedimientos de formación de imágenes por TEP están ganando eficacia en esta área, el coste e inaccesibilidad limitan seriamente su aplicación práctica. Continúa la necesidad de una técnica de formación de imágenes funcional exacta basada en una función específica de tumor que pueda cribar no invasivamente el cuerpo entero usando dispositivos de formación de imágenes relativamente económicos y ampliamente disponibles.

Los análogos de éter fosfolipídico radioyodados tales como NM404 radioyodado se han sugerido para el tratamiento de tumores de próstata en el documento US 2002/0065429. El uso potencial de NM404 para el tratamiento de cáncer de mama primario y metastásico se ha reseñado por Weichert *et al.* (2nd Annual Meeting of the Society of Molecular Imaging”, San Francisco, EE.UU. 15-18 de agosto de 2003, presentación número 304). El uso potencial de ¹³¹I-NM404 se ha reseñado también por Zasadny *et al.*, (Journal of Nuclear Medicine, vol. 40. nº 5 sup., mayo de 1999, página 39P).

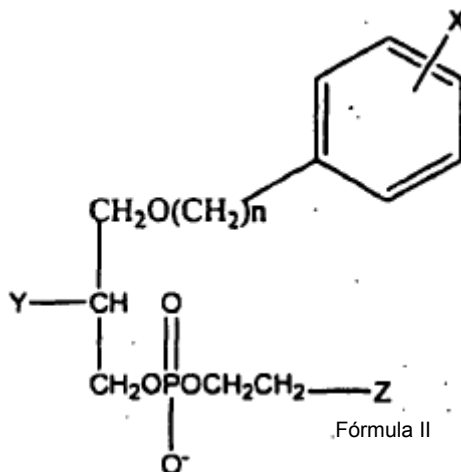
Sumario de la invención

La presente invención proporciona, en general, compuestos para el tratamiento del melanoma, el cáncer de colon, el cáncer de ovarios, el cáncer pancreático, el glioma, el carcinosarcoma en un sujeto que tiene o se sospecha que tiene cáncer.

Lo compuestos son análogos fosfolipídicos seleccionados de:



en la que X se selecciona del grupo constituido por isótopos radiactivos de yodo; n es un número entero entre 16 y 30 e Y se selecciona del grupo que comprende N^+H_3 , $HN^+(R)_2$ y $N^+(R)_3$, en el que R es un sustituyente alquilo o arilalquilo o



5 en la que X es un isótopo radiactivo de yodo; n es un número entero entre 16 y 30; Y se selecciona del grupo constituido por H, OH, COOH, COOR y OR y Z se selecciona del grupo constituido por NH_2 , $N(R)_2$ y $N^+(R)_3$, en el que R es un sustituyente alquilo o arilalquilo. X se selecciona del grupo de isótopos radiactivos de yodo constituido por ^{122}I , ^{123}I , ^{124}I , ^{125}I y ^{131}I . Preferiblemente, el éter fosfolipídico es 18-(p-yodofenil)octadecilfosfocolina, 1-O-[18-(p-yodofenil)octadecil]-1,3-propanodiol-3-fosfocolina o 1-O-[18-(p-yodofenil)octadecil]-2-O-metil-rac-glicero-3-fosfocolina, en los que el yodo está en forma de un isótopo radiactivo.

La presente invención también contempla el uso de un análogo de éter fosfolipídico para la producción de la composición farmacéutica para el tratamiento de los cánceres específicos como se menciona en la reivindicación 1. Estos análogos fosfolipídicos se seleccionan del grupo anteriormente mencionado.

15 En el presente documento, un procedimiento de diferenciación de inflamación, adenoma e hiperplasia de neoplasia en un sujeto comprende las etapas de:

- (a) administrar al sujeto un análogos de éter fosfolipídico; y
- (b) determinar si un órgano del que se sospecha que tiene inflamación, adenoma, hiperplasia o neoplasia del sujeto que conserva un nivel mayor del análogo que las regiones circundantes. Cuando el sujeto exhibe una mayor región de reención indica detección y localización de la neoplasia y cuando el sujeto exhibe una menor región de detección indica la presencia de un órgano que se sospecha que tiene adenoma, hiperplasia o inflamación.

En el presente documento, también se describe un procedimiento de detectar neoplasia en una muestra de tejido que tiene una fosfolipasa D (PLD) que comprende la etapa de:

- (a) cuantificar el nivel de actividad de la proteína PLD o el nivel de ARNm de PLD en la muestra de tejido; y
- (b) determinar si la muestra de tejido tiene un nivel menor de proteína que las regiones de tejido circundantes, en el que una región de actividad menor indica detección y localización de la neoplasia, o
- (c) determinar si la muestra de tejido tiene un nivel menor de ARNm que las regiones de tejido circundantes, en el que una región de ARNm menor indica detección y localización de la neoplasia.

30 En este procedimiento la actividad de la proteína PLD o el nivel de ARNm se puede cuantificar poniendo en contacto la muestra de tejido con un análogo de PLD, como se ha descrito anteriormente.

Un agente antitumoral se puede seleccionar mediante un procedimiento de detección selectiva de una muestra de tejido que tiene una PLD, que comprende la etapa de: (a) cuantificar la actividad de la proteína PLD o el nivel de ARNm de la PLD, en el que la actividad de la proteína PLD reducida o el nivel de ARNm reducido en comparación con las regiones de tejido circundantes es indicativa de neoplasia. La actividad de la proteína PLD el nivel de ARNm se puede cuantificar poniendo en contacto la muestra de tejido con un análogo de PLE, como se ha descrito anteriormente. Los procedimientos mencionados no forman parte de la presente invención.

Breve descripción de los dibujos

Fig. 1. Hipótesis de formación de imágenes de células tumorales de PLE.

40 Fig. 2. Gammagrafía del pecho anterior del paciente 03 adquirida a los 1, 2 y 6 días después de la IV administración de 1 mCi de ^{131}I -NM324. La captación se observa en el cáncer pulmonar lingular izquierdo (T) con relaciones crecientes con el tiempo de tumor a fondo.

Fig. 3. Estructuras de análogos de PLE.

Fig. 3A. Un análogo de NM404.

Fig. 4. Comparación de NM24 y NM404 en el modelo de tumor pulmonar A549 de ratón SCID después de la IV administración. Obsérvese que la mayoría de la actividad de NM324 se encuentra en el intestino y no en el tumor (implantado en el muslo), mientras que la NM404 identificaba un tumor en cada muslo.

Fig. 4A. Imágenes escintigráficas de NM404 de tumores de próstata metastásicos Dunning R3327 en una rata de Copenhague con sitio de tumor primario (pierna) extirpado quirúrgicamente. Se verificaron dos tumores de nódulo linfático post-mortem.

Fig. 6. Foto digital (A) de tumor CT-26 extirpado (T) y ganglios linfáticos izquierdo y derecho (LN). Imágenes de Bioscan (B) y foto/Bioscan fusionadas (C) que muestran la correlación de la radiactividad en el tumor.

Fig. 7. Imágenes de microTC del ratón vivo de la Fig. 6 que muestran el tamaño y localización de tumor CT-26 (flechas). Superficie tridimensional reproducida e imágenes de corte planas (A, B) así como cortes de corona (C) y axial (D) (40 μ m de grosor).

Fig. 8. Sección histológica (H&E) de tumor CT-26 normal (izquierda) y extirpado con RF (derecha). La sección extirpada ha perdido la integridad de membrana y parece picnótica.

Fig. 9. Imagen de Bioscan/foto digital fusionada *in vivo* de tumor pancreático c-myc de ratón 4 días después de la inyección de 125 I-NM404 (A). Imagen *ex vivo* de tumores extirpados (B) para comparación con la foto digital (C). Intervalo de color igual que en la Fig. 10.

Fig. 10. Imágenes de Bioscan de tumor pancreático c-myc de ratón 4 días después de la administración de 125 I-NM404. Imagen *in vivo* (A) comparada con la foto digital del ratón diseccionado (B) que muestra la presencia de un gran (2 cm) tumor pancreático (T). Se extirparon tres tumores y se exploró el cadáver restante (C). Se exploraron los tumores extirpados (D) para comparación con la foto digital (E). La escala de color está en el intervalo de 0 (negro) a 40 (blanco) cpm.

Fig. 11. Exploraciones por microTC axial de ratones que portan tumor pancreático. Se observan fácilmente dos tumores grandes (T) en la imagen axial del panel A. La imagen de un ratón diferente en B representa un tumor pancreático (flecha) localizado adyacente al bazo. En los ratones, el páncreas es un tejido ubicuo. Se muestra una foto digital del bazo extirpado y el tumor ligado en 11C para comparación.

Fig. 12. Imagen de Bioscan (4 días después de la IV inyección de 125 I-NM404) de cerebro de rata de control ficticio (A) y la misma imagen de Bioscan superpuesta sobre la correspondiente fotografía digital de cerebro de rata extirpado mostrando el bajo nivel de fondo de NM404 en tejido cerebral normal.

Fig. 13. Fotografía digital (A) y correspondiente imagen de Bioscan de cerebro de rata que porta glioma C6 extirpado (B) 4 días después de la IV inyección de 125 I-NM404. La imagen de Bioscan y la fotografía fusionadas (C) de posición y tamaño coincidentes indican una intensa localización de NM404 en el tumor. La presencia del tumor se confirmó histológicamente en una muestra teñida con H&E en D.

Fig. 14. Imagen de Bioscan de exploración microTC de corona (izquierda) y dorsal (derecha) de un ratón que porta hematoma TGF α 10 das después de la inyección de 125 I-NM404. El hígado se potencia en la imagen de microTC con ITG, un agente de contraste de TC selectivo de hepatocito (tumor= T).

Fig. 15. Fotografía (A) e imagen de Bioscan (B) de hígado de ratón que porta tumor CT-26 extirpado 7 días después de la inyección de NM404. La implicación hepática era extensa. El implante tumoral ocurrió 15 días antes de esta exploración. Imagen de Bioscan (C) y fotografía (D) de los tumores diseccionados extirpados (T) e hígado normal no implicado (L).

Fig. 16. MicroTC del mismo ratón presentado en la Fig. 15 que muestra la presencia de múltiples tumores CT26. Se potenció el hígado usando ITG, un agente de contraste selectivo de hepatocito. Estas imágenes se adquirieron 10 días después de la implantación de células tumorales y 5 días antes de las imágenes de Bioscan anteriores. (Tumores representados por flechas y vesícula biliar= GB).

Fig. 17. Imágenes de Bioscan de NM404 de ratón Min con tumor mamario axilar espontáneo (10 mm de diámetro) a diversos momentos después de la IV administración de 125 I-NM404 (15 μ Ci). Se muestra una imagen de microTC de corona (no potenciada con contraste) para comparación anatómica (panel izquierdo, T= tumor).

Fig. 18. Fotografías teñidas con carmín (A, C) e imágenes de Bioscan (B, D) de las glándulas mamarias abdominales izquierda y derecha extirpadas. Obsérvese un tumor de 2 mm en el panel A (T) que se detecta fácilmente en la imagen de Bioscan (B) de la glándula izquierda. El nódulo linfático (flecha pequeña en A) no muestra captación de NM404. No se detectaron visualmente tumores en la glándula derecha (C, D). La fotografía (E) y la imagen de Bioscan (F) del colon indican la no captación de NM404 en los pólipos adenomatosos (flechas).

Fig. 19. Exploraciones de microTC del ratón Min de la Fig. 18. El panel A es una reproducción de superficie de baja densidad que muestra un tumor mamario axilar izquierdo. El panel B es una reproducción de superficie de alta densidad después de administrar el agente de contraste BP10 en TC del conjunto de la sangre para ayudar a localizar vasos alimentadores de tumor. El panel C es una imagen compuesta de TC de corona y reproducción de superficie de alta densidad que muestra la localización de los vasos alimentadores absolutos. La orientación es desde detrás en el panel C, mientras que los paneles A y B se ven desde arriba.

Fig. 20. Imágenes de Bioscan NM404 de ratón Min con adenocarcinoma mamario axilar derecho espontáneo (10 mm de diámetro) a diversos momentos después de la IV administración de ^{125}I -NM404 (15 μCi). Se muestra la imagen de microTC de corona (no potenciado por contraste) para comparación anatómica (panel izquierdo, T= tumor).

5 Fig. 21. Imagen de Bioscan de glándulas mamarias extirpadas (A) y colon (E) de un ratón FVBxB6Min 8 días después de la administración de NM404. Foto digital correspondiente de los mismos tejidos extirpados en B y D, respectivamente. La fotografía aumentada teñida con carmín (C) muestra la presencia de hiperplasias (flechas) pero no de la actividad focal correspondiente en la imagen de Bioscan (A). La captación tumoral en la imagen de Bioscan (A) corresponde al adenocarcinoma grande en B. La fotografía (D) y la imagen de Bioscan (E) del colon extirpado indican la no captación de NM404 en pólipos adenomatosos (flechas).

10 Fig. 22. Exploraciones de microTC del ratón Min mostrado en la Fig. 21. El panel A es una reproducción de superficie de alta densidad que muestra un tumor mamario axial izquierdo grande. El panel B es una reproducción de superficie de alta densidad después de administrar el agente de contraste BP10 de TC del conjunto de la sangre para ayudar a localizar vasos alimentadores de tumor. El panel C es una imagen compuesta de TC de corona y reproducción de superficie de alta densidad que muestra la localización de los vasos alimentadores absolutos. La orientación es desde detrás en el panel C, mientras que los paneles A y B se ven desde arriba.

15 Fig. 23. Comparación de la captación de ^{125}I -NM404 (A y B) y NM324 (C y D) en pulmones de ratón SCID extirpados que contienen micrometástasis CA de pulmón A549 (< 1 mm de diámetro).

Fig. 24. Metabolismo enzimático de PLE.

20 Fig. 25. Tiempo hasta el primer tumor en ratones *Min/+* tratados con ENU. Tiempo hasta el primer tumor mamario expresado como días después de ENU. Se trataron ratones *Min/+* hembra con ENU y se comprobó dos veces por semana la presencia de tumores mamarios. Se representa el tiempo después del tratamiento con ENU hasta el primer tumor en intervalos de 5 días para B6 *Min/+* (n= 45) (■), BRB6 *Min/+* (n= 18) (Δ), FVBB6 *Min/+* (n= 18) (O).

25 Fig. 26. Las imágenes de Bioscan de ratón FVBxB6 min propenso a los 1 (A) y 7 (b) días después de la administración de ^{125}I -NM404 indican la presencia de tumor mamario axilar grande. La imagen de Bioscan de la glándula mamaria extirpada (C) 10 días después de la inyección muestra la incorporación de NM404 a un adenocarcinoma grande de 10 mm y un tumor adyacente menor de 2 mm que no era visible en la exploración *in vivo*.

30 Fig. 27. Imágenes de microTC del mismo ratón FVBxB6 min mostrado en la Fig. 26, que muestran un gran tumor mamario axilar. Se muestran los cortes de corona y axial en A y B, mientras que la superficie tridimensional (dorada) y los cortes de corona se exponen simultáneamente en las vistas posterior (C) y anterior (D).

Fig. 28. Aparente regresión tumoral de SCC1 y 6 después de la inyección de ^{125}I -NM404.

35 Fig. 29. Imágenes de cámara gamma del paciente 1 (panel izquierdo) a los 4 y 11 días después de la inyección de ^{131}I -NM404 que muestran una retención intensa y prolongada del agente en ambos tumores de NSCLC (flechas). Las exploraciones por TC axial (panel derecho) muestran la localización y el tamaño de la lesión focal de 3 mm en el pulmón izquierdo (A) y una gran masa infiltrativa en el pulmón derecho (B) (flechas).

Fig. 30. Imágenes de medicina nuclear planas de cuerpo entero anterior y posterior del paciente 2 (panel izquierdo) después de la administración iv de ^{131}I -NM404. Exploraciones por TC axial (A) y de corona (B) (panel derecho) que muestran la localización de un NSCLC grande de 6 cm (flechas).

40 **I. Descripción general de la invención**

Debe observarse que, como se usa en la presente memoria y en las reivindicaciones adjuntas, las formas singulares “un”, “una” y “el/la” incluyen las referencias plurales a menos que el contexto dicte claramente otra cosa. Por tanto, por ejemplo, la referencia a “una célula” incluye una pluralidad de dichas células y equivalentes de las mismas conocidos por los expertos en la técnica y demás. Asimismo, los términos “un” (o “una”), “uno/a o más” y “al menos uno/a” pueden usarse intercambiablemente en la presente memoria. Ha de observarse también que los términos “comprende”, “incluye” y “tiene” pueden usarse indistintamente.

45 A menos que se definan de otro modo, todos los términos técnicos y científicos usados en la presente memoria tienen los mismos significados que entendiend habitualmente un experto en la técnica a la que pertenece esta invención. Aunque puede usarse cualquier procedimiento y material similar o equivalente a los descritos en la presente memoria en la práctica o ensayo de la presente invención, se describen ahora los procedimientos y materiales preferidos. Todas las publicaciones mencionadas en la presente memoria son con fines de describir y dar a conocer los compuestos químicos, líneas celulares, vectores, animales, instrumentos, análisis estadísticos y metodologías que se reseñan en las publicaciones que podrían usarse junto con la invención.

55 Como se define en la presente memoria, el término “isómero” incluye, pero sin limitación, isómeros ópticos e isómeros conformacionales. En una realización, esta invención comprende el uso de diferentes isómeros ópticos de un compuesto antitumoral de fórmula 3A. Se apreciará por los expertos en la técnica que los compuestos antitumorales útiles en la presente invención pueden contener al menos un centro quiral. En consecuencia, los compuestos usados en la presente invención pueden existir, y aislarse, en formas ópticamente activas o racémicas. Algunos compuestos pueden exhibir también polimorfismo.

60 Ha de entenderse que la presente invención puede comprender el uso de cualquier forma racémica, ópticamente activa, polimórfica o estereoisomérica o mezclas de las mismas, poseyendo dicha forma propiedades útiles en el tratamiento de las afecciones relacionadas con tumores descritas y reivindicadas en la presente memoria. En una

realización, los compuestos antitumorales pueden incluir isómeros (R) puros. En otra realización, los compuestos antitumorales pueden incluir isómeros (S) puros. En otra realización, los compuestos pueden incluir una mezcla de isómeros (R) y (S). En otra realización, los compuestos pueden incluir una mezcla racémica que comprende ambos isómeros (R) y (S). Es bien conocido en la técnica cómo preparar formas ópticamente activas (por ejemplo, mediante resolución de la forma racémica mediante técnicas de recristalización, mediante síntesis a partir de materiales de partida ópticamente activos, mediante síntesis quirál o mediante separación cromatográfica usando una fase estacionaria quirál).

La invención incluye el uso de sales farmacéuticamente aceptables de los compuestos aminosustituidos de la invención con ácidos orgánicos e inorgánicos, por ejemplo, ácido cítrico y ácido clorhídrico. Las sales farmacéuticamente aceptables pueden prepararse también a partir de compuestos fenólicos mediante tratamiento con bases inorgánicas, por ejemplo, hidróxido de sodio. Como se usa en la presente memoria, el término "sal farmacéuticamente aceptable" designa un compuesto formulado a partir de un compuesto básico de la invención que consigue sustancialmente el mismo efecto farmacéutico que el compuesto básico de la invención.

Además, esta invención incluye adicionalmente el uso de hidratos de los compuestos antitumorales descritos en la presente memoria. El término "hidrato" incluye, pero sin limitación, hemihidrato, monohidrato, dihidrato y trihidrato.

El término "poner en contacto" significa que el compuesto antitumoral usado en la presente invención se introduce en un paciente que recibe tratamiento, y el compuesto se deja entrar en contacto *in vivo*.

Como se usa en la presente memoria, el término "tratamiento" incluye tratamiento preventivo así como remitente del trastorno. Como se usan en la presente memoria, los términos "reducir", "suprimir" e "inhibir" tienen su significado entendido habitualmente de disminuir o reducir. Como se usa en la presente memoria, el término "progresión" significa aumentar el alcance o gravedad, avanzar, crecer o empeorar. Como se usa en la presente memoria, el término "recurrencia" significa la recaída en una enfermedad después de una remisión.

Como se usa en la presente invención, el término "administrar" designa poner en contacto un paciente, tejido, órgano o células *in vivo* con un compuesto de éter fosfolipídico antitumoral descrito en la presente memoria. Como se usa en la presente memoria, la administración se realiza *in vivo*, concretamente, en células o tejidos de organismos vivos, por ejemplo, seres humanos. Se da a conocer también la administración de los compuestos dados a conocer a un paciente o sujeto. Un "paciente" o "sujeto", usados equivalentemente en la presente memoria, designa un mamífero, preferiblemente un ser humano, que (1) tiene un trastorno remediable o tratable mediante la administración de la sustancia antitumoral usando un compuesto de éter fosfolipídico descrito en la presente memoria o (2) es sensible a un trastorno que es prevenible mediante la administración del compuesto antitumoral usando un compuesto de éter fosfolipídico descrito en la presente memoria.

Como se usa en la presente memoria, "composición farmacéutica" significa cantidades terapéuticamente eficaces del compuesto antitumoral descrito en la presente memoria junto con diluyentes, conservantes, solubilizantes, emulsionantes y coadyuvantes adecuados, colectivamente "vehículos farmacéuticamente aceptables". Como se usa en la presente memoria, los términos "cantidad eficaz" y "cantidad terapéuticamente eficaz" designan la cantidad de agente terapéutico activo descrita en la presente memoria suficiente para proporcionar una respuesta terapéutica deseada sin efectos secundarios adversos indebidos tales como toxicidad, irritación o respuesta alérgica. La "cantidad eficaz" específica variará, obviamente, con factores tales como la afección particular que se esté tratando, la condición física del paciente, el tipo de animal que se esté tratando, la duración del tratamiento, la naturaleza de la terapia concurrente (si la hubiera) y las formulaciones específicas empleadas y la estructura de los compuestos descritos en la presente memoria. En este caso, se considerará terapéuticamente eficaz una cantidad si da como resultado uno o más de los siguientes: (a) la prevención de la enfermedad (por ejemplo, cáncer de mama) y (b) la inversión o estabilización de dicha enfermedad. Las cantidades eficaces óptimas pueden determinarse fácilmente por un experto en la técnica usando experimentación rutinaria.

Las composiciones farmacéuticas son formulaciones líquidas o liofilizadas o secadas de otro modo e incluyen diluyentes de diverso contenido de tampón (por ejemplo, Tris-HCl, acetato, fosfato), pH y fuerza iónica, aditivos tales como albúmina o gelatina para evitar la absorción a superficies, detergentes (por ejemplo Tween (polisorbato) 20, Tween 80, Pluronic F68, sales de ácidos biliares), agentes solubilizantes (por ejemplo, glicerol, polietilenglicerol), antioxidantes (por ejemplo, ácido ascórbico, metabisulfito de sodio), conservantes (por ejemplo, timerosal, alcohol bencílico, parabenos), sustancias voluminizantes o modificadores de la tonicidad (concretamente, lactosa, manitol), unión covalente de polímeros tales como polietilenglicol a la proteína, complejación con iones metálicos o incorporación del material en o sobre preparaciones particuladas de compuestos poliméricos tales como poli(ácido láctico), poli(ácido glicólico), hidrogeles, etc. o sobre liposomas, microemulsiones, micelas, vesículas unilamelares o multilamelares, eritrocitos fantasma o esferoplastos. Dichas composiciones influirán en el estado físico, solubilidad, estabilidad, velocidad de liberación *in vivo* y velocidad de aclaramiento *in vivo*. Las composiciones de liberación controlada o sostenida incluyen la formulación en depósitos lipófilos (por ejemplo, ácidos grasos, ceras, aceites).

Se dan a conocer también composiciones particuladas recubiertas con polímeros (por ejemplo, poloxámeros o poloxaminas). Otras composiciones incorporan formas particuladas, recubrimientos protectores, inhibidores de proteasa o potenciadores de la permeación para diversas vías de administración, incluyendo tópica, parenteral, pulmonar, nasal y oral. La composición farmacéutica puede administrarse por vía parenteral, paracancerosa, transmucosa, transdérmica, intramuscular, intravenosa, intradérmica, subcutánea, intraperitoneal, intraventricular, intracraneal e intratumoral.

Además, como se usa en la presente memoria, los "portadores farmacéuticamente aceptables" son bien conocidos por los expertos en la técnica e incluyen, pero sin limitación, tampón fosfato 0,01-0,1 M y preferiblemente 0,05 M o solución salina al 0,9 %. Adicionalmente, dichos portadores farmacéuticamente aceptables pueden ser soluciones acuosas o no acuosas, suspensiones y emulsiones. Son ejemplos de disolventes no acuosos propilenglicol, polietilenglicol, aceites vegetales tales como aceite de oliva y ésteres orgánicos inyectables tales como oleato de

etilo. Los portadores acuosos incluyen agua, soluciones alcohólicas/acuosas, emulsiones o suspensiones, incluyendo solución salina y medios tamponados.

5 Vehículos parenterales incluye solución de cloruro de sodio, dextrosa de Ringer, dextrosa y cloruro de sodio, lactato de Ringer y aceites no volátiles. Vehículos intravenosos incluye restauradores de fluido y nutrientes, restauradores de electrolitos tales como aquellos basados en dextrosa de Ringer y similares. Pueden estar presentes también conservantes y otros aditivos tales como, por ejemplo, antimicrobianos, antioxidantes, agentes intercalantes, gases inertes y similares.

10 Las composiciones de liberación controlada o sostenida administrables según la invención incluyen la formulación en depósitos lipófilos (por ejemplo, ácidos grasos, ceras, aceites). Están también comprendidas por la invención composiciones particuladas recubiertas con polímeros (por ejemplo, poloxámeros o poloxaminas).

Otras realizaciones de las composiciones administradas según la invención incorporan formas particuladas, recubrimientos protectores, inhibidores de proteasa o potenciadores de la permeación para diversas vías de administración, incluyendo parenteral, pulmonar, nasal y oral.

15 Los compuestos modificados por la unión covalente de polímeros solubles en agua tales como polietilenglicol, copolímeros de polietilenglicol y polipropilenglicol, carboximetilcelulosa, dextrano, poli(alcohol vinílico), polivinilpirrolidona o poliprolina son conocidos por exhibir semividas sustancialmente más largas en sangre después de inyección intravenosa que los compuestos no modificados correspondientes (Abuchowski *et al.*, 1981; Newmark *et al.*, 1982 y Katre *et al.*, 1987). Dichas modificaciones pueden aumentar también la solubilidad del compuesto en solución acuosa, eliminar la agregación, potenciar la estabilidad física y química del compuesto y reducir en gran medida la inmunogenicidad y reactividad del compuesto. Como resultado, puede conseguirse la actividad biológica *in vivo* deseada mediante la administración de dichos aductos de polímero-compuesto menos frecuentemente o en dosis menores que con el compuesto no modificado. Estos aductos de polímero-compuesto no son sin embargo parte de la invención.

25 En aún otro procedimiento, puede suministrarse una composición farmacéutica en un sistema de liberación controlada. Por ejemplo, el agente puede administrarse usando infusión intravenosa, una bomba osmótica implantable, un parche transdérmico, liposomas u otros modos de administración. En una realización, puede usarse una bomba (véanse Langer, *supra*; Sefton, *CRC Crit. Ref. Biomed. Eng.* 14: 201 (1987); Buchwald *et al.*, *Surgery* 88: 507 (1980); Saudek *et al.*, *N. Engl. J. Med.* 321: 574 (1989). En otro procedimiento, pueden usarse materiales poliméricos. En aún otro procedimiento, puede disponerse un sistema de liberación controlada en la proximidad de la diana terapéutica, por ejemplo el hígado, requiriendo por tanto sólo una fracción de la dosis sistémica (véase, por ejemplo, Goodson en "Medical Applications of Controlled Release", *supra.*, vol. 2, pág. 115-138 (1984). Se discuten otros sistemas de liberación controlada en la revisión de Langer (*Science* 249: 1527-1533 (1990)).

30 La preparación farmacéutica puede comprender el compuesto antitumoral solo, o puede incluir adicionalmente un portador farmacéuticamente aceptable, y puede estar en forma sólida o líquida tal como comprimidos, polvos, cápsulas, aglomerados, soluciones, suspensiones, elixires, emulsiones, geles, cremas o supositorios, incluyendo supositorios rectales y uretrales. Los portadores farmacéuticamente aceptables incluyen gomas, almidones, azúcares, materiales celulósicos y mezclas de los mismos. La preparación farmacéutica que contiene el compuesto antitumoral de la invención puede administrarse a un paciente, por ejemplo, mediante implantación subcutánea de un aglomerado. El aglomerado proporciona la liberación controlada del compuesto antitumoral durante un periodo de tiempo. La preparación puede administrarse también por inyección intravenosa, intraarterial o intramuscular de una preparación líquida, la administración oral de una preparación líquida o sólida o por administración tópica. La administración puede realizarse también mediante el uso de un supositorio rectal o un supositorio uretral.

35 Las preparaciones farmacéuticas administrables de la invención pueden prepararse mediante procedimientos de disolución, mezclado, granulación o formación de comprimidos conocidos. Para administración oral, se mezclan los compuestos antitumorales o sus sales farmacéuticamente aceptables con aditivos habituales con este fin tales como vehículos, estabilizadores o diluyentes inertes, y se convierten mediante procedimientos habituales en formas de administración adecuadas tales como comprimidos, comprimidos recubiertos, cápsulas de gelatina dura o blanda, soluciones acuosas, alcohólicas u oleosas. Son ejemplos de vehículos inertes adecuados bases de comprimido convencionales tales como lactosa, sacarosa o almidón de maíz en combinación con aglutinantes tales como goma arábiga, almidón de maíz, gelatina, con agentes disgregantes tales como almidón de maíz, almidón de patata, ácido algínico o con un lubricante tal como ácido esteárico o estearato de magnesio.

40 Son ejemplos de vehículos o disolventes oleosos adecuados aceites vegetales o animales tales como aceite de girasol o aceite de hígado de pescado. Las preparaciones pueden efectuarse tanto en forma de gránulos secos como húmedos. Para administración parenteral (inyección subcutánea, intravenosa, intraarterial o intramuscular), los compuestos antitumorales o sus sales farmacéuticamente aceptables se convierten en una solución, suspensión o emulsión, si se desea, con las sustancias habituales y adecuadas con este fin, por ejemplo, solubilizantes u otros auxiliares. Son ejemplos líquidos estériles tales como agua y aceites, con o sin la adición de un tensioactivo y otros coadyuvantes farmacéuticamente aceptables. Son aceites ilustrativos aquellos de origen del petróleo, animal, vegetal o sintético, por ejemplo, aceite de cacahuete, aceite de soja o aceite mineral. En general, son portadores líquidos preferidos agua, solución salina, dextrosa acuosa y soluciones de azúcar relacionadas, y glicoles tales como propilenglicoles o polietilenglicoles, particularmente para soluciones inyectables.

45 La preparación de composiciones farmacéuticas que contienen un componente activo es bien entendida en la técnica. Dichas composiciones pueden prepararse en forma de aerosoles suministrados a la nasofaringe o en forma de inyectables, en forma de soluciones o suspensiones líquidas; sin embargo, pueden prepararse también formas sólidas adecuadas para solución, o suspensión, en líquido antes de la inyección. La preparación puede emulsionarse también. El ingrediente terapéutico activo se mezcla a menudo con excipientes que son farmacéuticamente aceptables y compatibles con el ingrediente activo. Son excipientes adecuados, por ejemplo,

agua, solución salina, dextrosa, glicerol, etanol o similares o cualquier combinación de los mismos.

Además, la composición puede contener cantidades minoritarias de sustancias auxiliares tales como agentes humectantes o emulsionantes y agentes tamponadores del pH que potencian la eficacia del ingrediente activo.

5 Puede formularse un componente activo en la composición en forma de sal farmacéuticamente aceptable neutralizada. Las sales farmacéuticamente aceptables incluyen las sales de adición de ácidos, que se forman con ácidos inorgánicos tales como, por ejemplo, ácidos clorhídrico o fosfórico o ácidos orgánicos tales como acético, oxálico, tartárico, mandélico y similares. Las sales formadas a partir de grupos carboxilo libres pueden derivar también de bases inorgánicas tales como, por ejemplo, hidróxidos de sodio, potasio, amonio, calcio o férrico, y sales orgánicas tales como isopropilamina, trimetilamina, 2-etilaminoetanol, histidina, procaína y similares.

10 Para administración tópica a superficies corporales usando, por ejemplo, cremas, geles, gotas y similares, se preparan los compuestos antitumorales o sus sales farmacéuticamente aceptables y se aplican en forma de soluciones, suspensiones o emulsiones en un diluyente fisiológicamente aceptable con o sin un portador farmacéutico.

15 En otro procedimiento, el compuesto activo puede suministrarse en una vesícula, en particular un liposoma (véanse Langer, *Science* 249: 1527-1533 (1990); Treat *et al.*, en "Liposomes in the Therapy of Infectious Disease and Cancer", López-Berestein and Fidler (Ed.), Liss, NY, pág. 353-365 (1989); López-Berestein *ibid.*, pág. 317-327; véase en general *ibid.*)

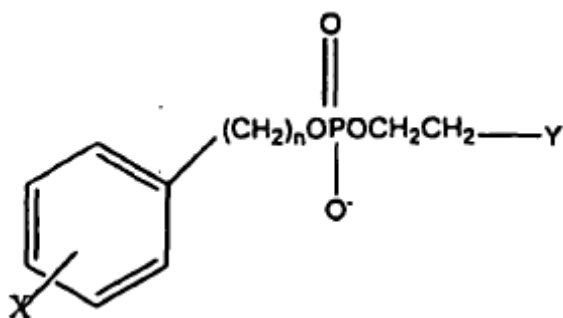
20 Para uso en medicina, las sales del compuesto antitumoral pueden ser sales farmacéuticamente aceptables. Sin embargo, pueden ser útiles otras sales en la preparación de los compuestos según la invención o de sus sales farmacéuticamente aceptables. Las sales farmacéuticamente aceptables adecuadas de los compuestos incluyen sales de adición de ácido que pueden formarse, por ejemplo, mezclando una solución del compuesto según la invención con una solución de un ácido farmacéuticamente aceptable tal como ácido clorhídrico, ácido sulfúrico, ácido metanosulfónico, ácido fumárico, ácido maleico, ácido succínico, ácido acético, ácido benzoico, ácido oxálico, ácido cítrico, ácido tartárico, ácido carbónico o ácido fosfórico.

25 Generalmente, la NM404 es un agente de formación de imágenes de diagnóstico selectivo de tumor nuevo y prometedor para monitorizar la respuesta al tratamiento de varias modalidades de tratamiento de tumor. La NM404 radioyodado, un análogo de éter fosfolipídico de segunda generación, había exhibido una notable selectividad de tumor en 10/10 modelos tumorales de xenoinjerto y más recientemente en otros 14/14 modelos tumorales espontáneos en roedor. Debido a la falta de enzimas fosfolipasa metabólicas en las membranas de las células tumorales, la hipótesis predominante de este enfoque es que los análogos de éter fosfolipídico se atrapan exclusivamente en membranas de células tumorales debido a su incapacidad de metabolizarse y eliminarse. Por tanto, las velocidades de aclaramiento diferenciales de los éteres fosfolipídicos de las células normales frente a las células tumorales viables conforman la base de este concepto. Los resultados obtenidos en diversos modelos tumorales indican que la NM404 se secuestra y retiene selectivamente por células tumorales viables y se localiza en lesiones tanto primarias como metastásicas independientemente de la localización anatómica, incluyendo aquellas encontradas en ganglios linfáticos. Al contrario que la FDG, este agente no se localiza en sitios infecciosos. Otras ventajas de la NM404 frente a la FDG incluyen las siguientes: la NM404 es selectiva de y se retiene indefinidamente por células tumorales malignas, mientras que la FDG no es selectiva de células tumorales y va a sitios infecciosos e hiperplasias (esófago de Barret). Además, puesto que el ^{124}I tiene una semivida física de 4 días, puede enviarse a cualquier lugar del mundo, mientras que la FDG con sus 110 min de semivida puede tener una distribución limitada de 321 km del sitio de producción. La NM404 experimenta una retención prolongada (no se metaboliza) y por lo tanto proporciona un potencial terapéutico significativo cuando se acopla con un radioisótopo apropiado como ^{131}I , mientras que la FDG no posee ningún potencial terapéutico. La NM404 puede marcarse con diversos isótopos de yodo aumentando su versatilidad (diagnóstico y terapia así como herramienta para estudios animales experimentales), mientras que la FDG está limitada a ^{18}F para exploración por TEP o potencialmente ^{19}F (estable) para formación de imágenes por resonancia magnética, aunque a niveles de selectividad muy bajos. Independientemente de su capacidad de orientación a tumor, debido a su rápido metabolismo en células tumorales, no tiene potencial para terapia. La NM404 proporciona el potencial no sólo para predecir exactamente la respuesta tumoral local a diversas modalidades de tratamiento, sino que también permite la detección de lesiones metastásicas distantes en casos de tratamiento tumoral primario subterapéutico.

II. La invención

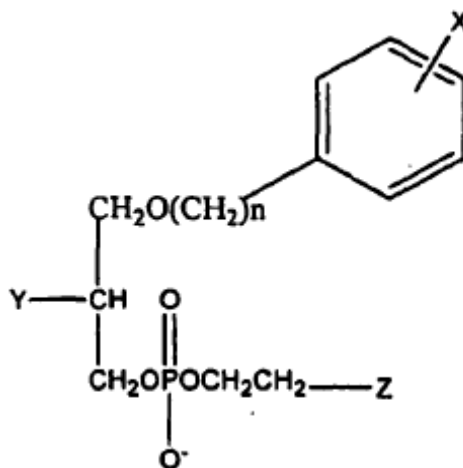
Se dan a conocer en la presente memoria composiciones farmacéuticas para el tratamiento de cánceres seleccionados de: cáncer de pulmón, cáncer intestinal y cáncer de mama en un sujeto que tiene o es sospechoso de tener cáncer.

55 Dichas composiciones farmacéuticas comprenden el análogo fosfolipídico seleccionado de:



Fórmula I

5 en la que X se selecciona del grupo constituido por isótopos radiactivos de yodo, n es un número entero entre 16 y 30 e Y se selecciona del grupo que comprende NH₂, N(R)₂ y N⁺(R)₃, en el que R es un sustituyente alquilo o arilalquilo o



Fórmula II

10 en la que X es un isótopo radiactivo de yodo; n es un número entero entre 16 y 30; Y se selecciona del grupo constituido por H, OH, COOH, COOR y OR y Z se selecciona del grupo constituido por NH₂, N(R)₂ y N⁺(R)₃, en el que R es un sustituyente alquilo o arilalquilo. X se selecciona del grupo de isótopos radiactivos de yodo constituido por ¹²²I, ¹²³I, ¹²⁴I, ¹²⁵I y ¹³¹I.

15 Preferiblemente, el éter fosfolipídico es 18-(p-yodofenil)octadecilfosfocolina, 1-O-[18-(p-yodofenil)octadecil]-1,3-propanodiol-3-fosfocolina o 1-O-[18-(p-yodofenil)octadecil]-2-O-metil-rac-glicero-3-fosfocolina, en los que el yodo está en forma de un isótopo radiactivo. Se describen diversos éteres fosfolipídicos y metodologías relacionadas para la fabricación y uso de los compuestos de éter fosfolipídico en las patentes de EE.UU. n° 4.925.649, 4.965.391, 5.087.721, 5.347.030, 6.255.519 y 6.417.384. Se da a conocer también el uso de 18-(p-yodofenil)octadecilfosfocolina, en el que el yodo es ¹²⁵I, para la producción de una composición farmacéutica para el tratamiento de carcinoma de células escamosas subcutáneas.

20 Se administran al sujeto composiciones farmacéuticas que comprenden una cantidad eficaz de una molécula que comprende un análogo de éter fosfolipídico, como se describen anteriormente, para el tratamiento de los cánceres anteriormente mencionados.

Además, se da a conocer el uso de un análogo de éter fosfolipídico para la producción de una composición farmacéutica para el tratamiento del cáncer. Estos análogos fosfolipídicos y los cánceres se seleccionan de los grupos discutidos anteriormente.

25 Por ejemplo, la NM404, un éter fosfolipídico, ha demostrado una notable especificidad por tejido neoplásico pero no tejido preneoplásico en muchos modelos tumorales experimentales. La alta avidéz de tumor respecto a fondo y selectividad tumoral de NM404 sugiere que puede ser potencialmente superior a la exploración por TEP de ¹⁸F-FDG para la formación de imágenes de tumor durante el tratamiento. El mecanismo preciso de especificidad tumoral de NM404 está bajo investigación, y actualmente no está tan bien descrito como el mecanismo de uso de glucosa para la captación de ¹⁸F-FDG. No está bien establecido si la captación de NM404 en tejido neoplásico depende de la viabilidad de ese tejido o si este fenómeno de captación está relacionado con algún componente de membrana o matriz que es independiente de la viabilidad del tejido. Si esta captación y especificidad están ligados a la viabilidad tumoral, se deduciría que la captación de NM404 en tumores recientemente esterilizados por radiación sería inexistente o baja, mientras que los tumores resistentes a radiación mostrarían una captación continuada.
35 Recientemente, los inventores demostraron la captación de NM404 y la muerte en células cancerosas escamosas

tanto sensibles a radiación como resistentes a radiación (SCC1 y 6) en ratones desnudos. Dicho ensayo sería inestimable para gestionar pacientes tratados con terapia de radiación, puesto que los pacientes que no manifiestan localización de NM404 después del tratamiento indicarían cura, mientras que a aquellos con tumores resistentes (captación continuada de NM404) podría ofrecerse otras opciones sin radiación (cirugía, quimioterapia, etc.).

5 Un enfoque al desarrollo de exámenes de formación de imágenes sensibles más disponibles es diseñar moléculas portadoras que sean capaces de suministrar selectivamente una sonda radiofarmacéutica al tejido diana deseado. El enfoque de los inventores ha sido aprovechar las propiedades bioquímicas o farmacológicas únicas de moléculas que exhiben un alto grado de selectividad de tejido o tumor.

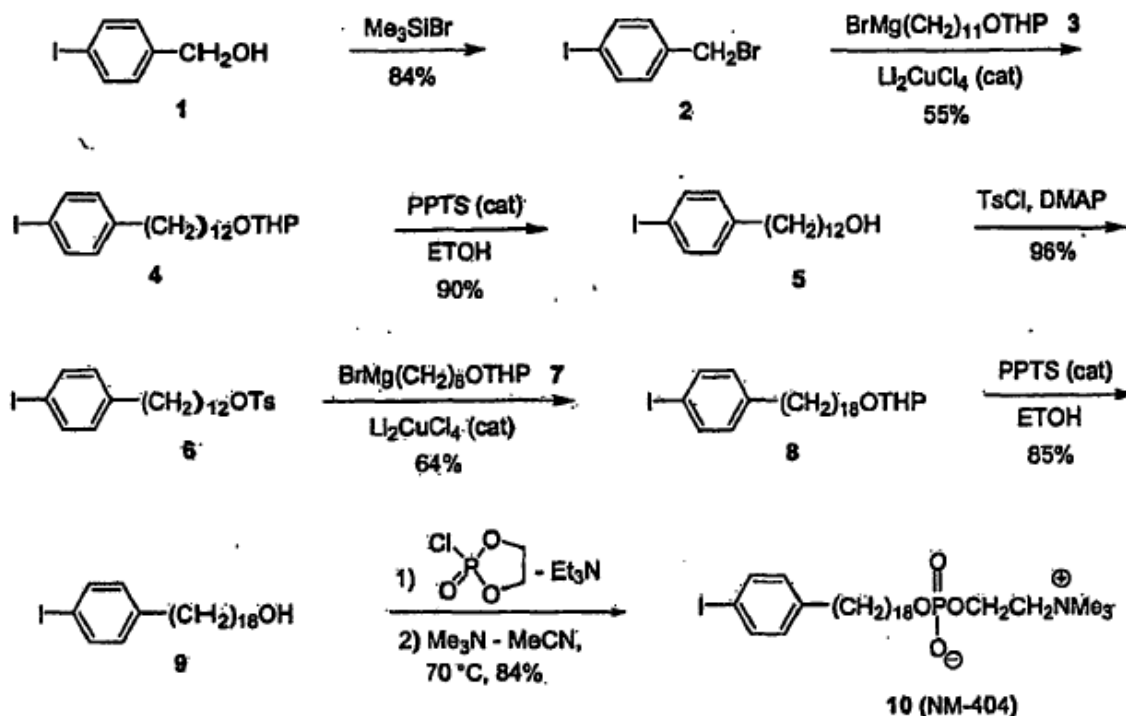
10 Snyder y colaboradores^{16,17} observaron que diversas células tumorales animales y humanas contenían concentraciones mucho mayores de éteres lipídicos de origen natural en las membranas celulares que el tejido normal. Propuso que la acumulación de éteres lipídicos en tumores era el resultado de una menor capacidad de las células tumorales de metabolizar estos lípidos debido a la falta de enzimas metabólicas clave. Los inventores han aprovechado esta observación sintetizando una serie de análogos de éter fosfolipídico (PLE) radioyodados como agentes formadores de imágenes selectivos de tumor potenciales. Sin embargo, la formación de imágenes de diagnóstico no es parte de la invención. Varios de estos análogos de PLE han exhibido una capacidad destacada y aparentemente universal de localizarse y retenerse selectivamente por una amplia variedad de modelos tumorales de rata, murino y humano espontáneos y transplantados.

La hipótesis imperante de los inventores (Fig. 1) es que los éteres fosfolipídicos se atrapan en membranas de células tumorales viables debido a su incapacidad de metabolizarse y eliminarse. La extracción de tumores después de la administración de éteres fosfolipídicos radioyodados mostró la presencia de sólo el agente intacto, mientras que el análisis de orina y heces reveló sólo metabolitos. Por tanto, son las velocidades de aclaramiento diferencial de los éteres fosfolipídicos de las células normales frente a las células tumorales lo que conforma la base de este concepto. Los resultados preliminares obtenidos en más de 24 modelos tumorales de xenoinjerto y espontáneos han mostrado universalmente que la NM404 experimenta una captación selectiva y una retención prolongada en tumores. Debido a que el agente se metaboliza en cierta medida en el hígado, los inventores evitaron la evaluación de compuesto anterior en modelos de tumor hepático debido a los altos niveles de radiactividad de fondo hepática. Además, debido a que la NM404 proporciona menores niveles de fondo hepáticos que sus predecesores, los inventores extendieron la evaluación a tumores hepáticos a la vista del hecho de que la formación de imágenes de pacientes con HCC ha sido problemática. Muchos pacientes tienen cirrosis subyacente y por lo tanto es difícil distinguir los nódulos regenerativos de HCC en una formación de imágenes de sección transversal. Además, los estudios preliminares que evalúan la exploración por TEP con FDG han mostrado sólo un 20-50 % de sensibilidad en la detección de la enfermedad. Verhoef C., Valkema R. *et al.*, *Liver* (2002) 22: 51-56. Además, el TEP con FDG no es útil en el cribado de diagnóstico en el cerebro. De forma similar, la FDG no ha sido útil en la evaluación de la enfermedad en hígado debido a su alta captación natural por hepatocitos.

35 **III. Ejemplos**

A. Ejemplo I: síntesis, radiomarcaje y formulación de NM404:

El enfoque de síntesis de los inventores estaba basado en la reacción de acoplamiento cruzado catalizada por cobre de reactivos de Grignard con tosيلات o haluros de alquilo para el alargamiento de la cadena alquilo (véase el esquema siguiente). Se inició la síntesis a partir de alcohol p-yodobencílico 1, que se convirtió en bromuro de p-yodobencilo 2 mediante reacción con bromuro de trimetilsililo. Se acopló adicionalmente el bromuro de p-yodobencilo 2 con el reactivo de Grignard 3 en presencia de Li_2CuCl_4 como catalizador. Se convirtió el 12-(p-yodofenil)dodecanol 5 obtenido después de la desprotección del primer producto de acoplamiento 4 en el tosilito 6. En la siguiente etapa, se acopló el tosilito 6 con el reactivo de Grignard 7 que contenía 6 átomos de carbono y esto completó el procedimiento de alargamiento de cadena. La desprotección con THP de 8 dio 18-(p-yodofenil)octadecanol 9, que se convirtió en 10 (NM404) mediante un procedimiento en dos etapas como se muestra en el esquema.



Además, se llevó a cabo un procedimiento de síntesis rápida de alto rendimiento para marcar NM404 con cualquier isótopo del yodo, incluyendo ^{124}I , ^{125}I y ^{131}I mediante el siguiente procedimiento:

- 5 En primer lugar, se precalentó un aparato de bloque calentador de aluminio a 145°C y se preparó un condensador usando un cilindro de jeringuilla desechable de 5 ml ajustado con una aguja desechable de calibre 18 de 3,81 cm curvada y un septo de goma en la parte superior.
- En segundo lugar, se inició un sistema HPLC y se llenó el depósito con disolvente desgasificado filtrado (hexano/isopropanol/agua (40:52:8)). Se equilibró el sistema seguido de una comprobación sistemática de los sistemas auxiliares tales como bomba, detectores, registradores de gráficos e integradores informáticos.
- 10 En tercer lugar, se preparó una trampa de carbón en jeringuilla desechable de 3 ml usando un tapón de lana de vidrio en el fondo, llenando la jeringuilla con 2,5 ml de carbón granulado, añadiendo otro tapón de lana de vidrio e insertando un septo en la parte superior. Se dispuso una aguja con adaptador de tubo corto en la jeringuilla y se insertó una aguja de calibre 18 a través del septo de la parte superior. Se conectó la trampa de carbón con la parte superior del condensador y se ventiló a la atmósfera a través de una trampa de tiosulfato de sodio.
- 15 En cuarto lugar, se añadieron 5 mg de sulfato de amonio en 20 μl de agua desionizada en un vial de fondo cónico de vidrio de borosilicato de 2 ml, seguido de 20 μg de NM404 no marcada en 20 μl de etanol absoluto al vial. Se removió o sacudió suavemente el vial para asegurar el mezclado y se añadieron también al vial 6 perlas de vidrio de borosilicato (3 mm). Se selló entonces el vial con un septo de goma de butilo cubierta con teflón y un tapón de aluminio ondulado. Se pinchó el septo con una aguja de calibre 18 y se añadió la cantidad deseada de yoduro-131 de sodio acuoso (en NaOH 0,1 N, normalmente 5 mCi en 15 μl) mediante una microjeringuilla Hamilton a través del septo. Se removió o sacudió suavemente de nuevo el vial para asegurar el mezclado. Se ensayó el vial en un calibrador de dosis.
- 20 En quinto lugar, se insertó la jeringuilla de trampa de carbón en el vial de reacción y se metió el vial de reacción en el bloque calentador (llenado a la mitad con arena). Se calentó el vial de reacción a 145°C durante 40 min, separándose la mayoría del disolvente por destilación y condensándose en el condensador. Se insertó lentamente una corriente de aire (4 x 25 ml) a través del vial de reacción con una jeringuilla de 25 ml. Se aumentó la temperatura del vial de reacción a 155°C y se continuó el calentamiento durante 30 minutos adicionales. Se retiró el vial de reacción del bloque calentador, se desconectó el conjunto de condensador/trampa y se desechó, y se dejó enfriar el vial a temperatura ambiente.
- 25 En sexto lugar, se añadieron 0,5 ml de etanol absoluto al vial de reacción. Se removió o sacudió suavemente el vial en el calibrador de dosis.
- 30 En séptimo lugar, se realizó un análisis de radioTLC de la mezcla de producto marcado bruto en gel de sílice (cloroformo/metanol/agua (65/35/4)).
- 35 En octavo lugar, se preparó una columna de resina Amberlite IRA 400-OH preempapando 1,0 g de resina con 5 ml de etanol absoluto durante 30 minutos. Se decantó el etanol y se aclaró la resina con dos porciones adicionales de 5 ml de etanol. Se añadió la resina húmeda a un cilindro de jeringuilla desechable de 3 ml con un tapón de lana de vidrio en el fondo, se ajustó un filtro Acrodisc y una válvula de cierre de una vía. Se eluyó gradualmente la solución

etanólica del producto radioyodado bruto a través de la columna de resina a un vial de 5 ml.

En noveno lugar, se insertó un septo y se aireó el disolvente con una corriente de nitrógeno. Se unió una jeringuilla de carbón a la salida del vial antes de iniciar el flujo de nitrógeno. Una vez seco, se usaron 50 μ l de etanol para diluir y transferir los contenidos a un vial de fondo cónico de 300 μ l. Se aclaró el vial fuente con un segundo lavado de 50 μ l de etanol y se transfirió al vial de fondo cónico.

En décimo lugar, se estabilizó la bomba de HPLC y se estableció un flujo de disolvente de 1,0 ml/min. Se purificó la mezcla de reacción por HPLC en una columna de sílice con cartucho Perkin-Elmer (4,3 x 33 mm, sílice de 3 μ m) eluida con hexano/isopropanol/agua (40:52:8) a 1,0 ml/min. Se efectuó la detección de picos con UV a 230 y 254 nm y mediante radiactividad. Una vez se recogió el pico apropiado en un vial estéril, se retiró una pequeña muestra para análisis radioTLC y se evaporó el disolvente restante con una corriente de nitrógeno, dando el compuesto deseado en forma de un residuo seco. Se calculó la actividad específica según fuera necesario.

En undécimo lugar, se añadió polisorbato 20 a una relación de 0,1 μ l/1,0 μ g de NM404 al matraz a partir de una solución madre de polisorbato 20 al 5 % en etanol absoluto. El polisorbato 20 es Tween 20 de pureza farmacéutica que se usa ahora en estudios tanto humanos como animales con NM404. Se retiró el disolvente por rotavapor durante 10 min a <30 °C. Se disolvió el residuo con mezclado en suficiente agua estéril para proporcionar una solución de polisorbato 20 296. Se pasó el producto formulado a través de un filtro estéril Acrodisc de Pall-Gelman de 0,2 μ m (13 mm) a un vial seco estéril multidosis (Hollister-Stier) aireado con otro filtro estéril de 0,2 μ m. Se desviaron 100 μ l de solución de producto a un vial para análisis de CC.

En duodécimo lugar, se midió la radiactividad en el calibrador de dosis y se efectuaron ensayos de control de calidad (esterilidad, apirogenicidad).

Se tomó toda la NM404 no marcada del lote madre original, que experimentó recientemente ensayos de toxicología aguda para minimizar las diferencias sintéticas potenciales entre estudios. Se consiguió rutinariamente la radioyodación de NM404 mediante una reacción de intercambio isotópico en una mezcla fundida de ácido píválico desarrollada por los inventores¹⁹ o mediante el nuevo procedimiento descrito en la presente memoria y se preparó para inyección según procedimientos estándar descritos por los inventores²². Se usó eficazmente este procedimiento para preparar material estéril para los ensayos humanos iniciales con NM324, el predecesor de NM404, y se ha usado más de 40 veces para preparar NM404 marcada con ¹²⁵I y ¹³¹I. Generalmente, después de la purificación y cuantificación exacta de la masa por HPLC, se disolvió el producto radiofarmacéutico en etanol absoluto (50-500 μ l) y polisorbato 20 (0,1 μ l/ μ g de compuesto). Se retiró el etanol a vacío y se disolvió el residuo en agua estéril, dando una solución final que contenía no más de 2-3 % de polisorbato 20. Se consiguió la esterilización mediante filtración a través de una unidad de filtro estéril de 0,2 μ m. La pureza radioquímica final debe superar el 97 % antes de usarse en animales. La cuantificación y cálculo de la actividad específica final se consiguieron mediante análisis de HPLC usando patrones de masa conocidos y la cuantificación de la radiactividad (¹²⁵I) se realizó mediante dilución y recuento en un contador gamma PE Wallac para evitar problemas de atenuación. Se hizo la cuantificación de los isótopos de mayor energía incluyendo ¹³¹I con un calibrador de dosis con ajustes incorporados para estos isótopos. Se consiguieron normalmente actividades específicas de 1 mCi por 100 μ g de NM404 radioyodada. Los volúmenes de inyección eran normalmente de aproximadamente 100 μ l por ratón. Los datos de distribución en tejido se expresaron como porcentaje de la dosis inyectada (\pm EE) por gramo de tejido y también como porcentaje de dosis inyectada por órgano cuando se pesaban órganos enteros según procedimientos publicados establecidos por los inventores²². En cada momento concreto, se calcularon las relaciones de tumor a tejido basándose en el porcentaje de dosis inyectada por gramo de tejido.

Análisis de distribución en tejido general (DD): Se efectuaron estudios de biodistribución en ratones hembra según el procedimiento estándar desarrollado por los inventores²⁷. Se administró NM404 radioyodada (5 μ Ci en 100 μ l) mediante inyección en la vena de la cola. En momentos predeterminados, se sacrificaron los animales (3/momento concreto) mediante desangrado con anestesia de pentobarbital. Se extrajeron un total de 16 tejidos incluyendo sangre, plasma, glándulas suprarrenales, vejiga, médula ósea, grasa, corazón, riñón, hígado, pulmón, músculo, bazo, ovarios, piel, tiroides y tumor, se aclararon y se limpiaron de tejido extraño. Se trituraron los órganos grandes y se pesaron muestras de tejido por duplicado y se dispondrán en tubos de plástico para recuento isotópico. Se determinaron también la radiactividad del sitio de inyección y del cadáver residual en un contador de pozo. Estos procedimientos estándar se han usado durante muchos años en el laboratorio del inventor con un cuidado animal apropiado y aprobación de la seguridad radiológica. Se generaron las tablas de distribución en tejido mediante un programa informático que produce los datos de concentración de radiactividad en tejido corregidos por la descomposición basándose en el porcentaje de dosis inyectada/g, porcentaje por kg de dosis y porcentaje de dosis inyectada/órgano \pm EE. En cada momento concreto, se calcularon las relaciones de tumor a tejido basándose en el porcentaje de dosis inyectada por gramo de tejido. Se efectuó un estudio de DT de control (3 ratones/momento concreto, 15 ratones totales) en ratones portadores de tumor a los 4, 7, 14, 21 y 28 días después de la inyección de NM404 para establecer tablas de DT comparativas para todos los regímenes terapéuticos.

Protocolos de formación de imágenes generales descritos en la presente memoria como protocolos de referencia: Los animales recibieron ¹²⁵I-NM404 (10 μ Ci) por inyección en la vena de la cola y se anestesiaron en momentos predeterminados después de ello (anestesia con pentobarbital de sodio, 0,06 mg/g de peso corporal) y experimentaron exploración con radionucleidos usando un escáner radioTLC Bioscan AR2000 modificado para la formación de imágenes de ratón (colimador de alta resolución de 1 mm/1 min de tiempo de adquisición por carril/1 mm de incremento de carril). Se cuantificaron los datos y se presentaron usando software Winscan 2D de Bioscan. Una vez extirpados, se exploraron también los tumores de control y tratados *ex vivo* en la unidad Bioscan para permitir un análisis de ROI más exacto eliminando la atenuación de radionucleidos de cuerpo entero. Los animales (con anestesia con pentobarbital de sodio, 0,06 mg/g de peso corporal) experimentaron exploración por microTC (MicroCAT I de Imtek, adquisición de 390 etapas/43 Kvp/410 μ A) usando parámetros de adquisición de resolución media. Se reconstruyeron tridimensionalmente los conjuntos de datos y se visualizan con software de visualización tridimensional AMIRA. El software permite el análisis de densidad de ROI y una medida en pantalla conveniente.

B. Ejemplo de referencia II: Estudios preclínicos con análogos de PLE de primera generación:

Los éteres fosfolipídicos pueden marcarse fácilmente con radioisótopos de yodo usando un procedimiento de intercambio isotópico desarrollado por los inventores¹⁹. Los análogos de éter fosfolipídico yodofenilicos se diseñan específicamente de modo que el radioyodo fijado a cada molécula sea estable para facilitar la desyodación *in vivo*. Se sintetizaron más de 20 compuestos de PLE marcados radiactivamente y se ensayaron *in vitro* e *in vivo*²⁰⁻²². Dos de estos, a saber NM294 y NM324 [12-(3-yodofenil)dodecilsfosfocolina] mostraron inicialmente ser los más prometedores en estudios de localización de tumor animal. Estos compuestos prototípicos, marcados con yodo 125, se localizaban selectivamente en tumores con el tiempo en los siguientes modelos de tumor animal: 1) rata Sprague-Dawley que porta carcinosarcoma Walker 256, 2) rata Lewis que porta tumor mamario, 3) rata Copenhague que porta tumores de próstata Dunning R3327, 4) conejos que portan tumores Vx2 y 5) ratones atímicos que portan tumores de mama humanos (HT39), pulmonar microcítico (NCI-69), colorrectal (LS174T), de ovario (HTB77IP3) y de melanoma. La localización tumoral óptima de estos agentes lleva de uno a varios días.

Estudios mecanísticos con análogos de PLE: NM324 y NM404 son similares en estructura a la miltefosina (hexadecilsfosfocolina), un éter lipídico antitumoral estudiado muy extensamente en Europa. Las propiedades antitumorales de la miltefosina y varios otros análogos de éter fosfolipídico antitumorales se han demostrado en un amplio intervalo de líneas celulares tumorales, incluyendo carcinomas de próstata, vejiga y teratocarcinomas, leucemias de murino y humana, así como cánceres de pulmón, colon, ovario, cerebro y mama²³. En contraposición con muchos medicamentos anticancerosos, estos análogos de éter fosfolipídico no se unen directamente al ADN y no son mutagénicos. Aunque no se ha determinado el mecanismo de acción antiproliferativa preciso, aparentemente actúan en varios sitios de células tumorales. Estos compuestos se han asociado con diversos efectos celulares incluyendo transporte, promoción de la formación de citocina, inducción de la apoptosis e interferencia con una variedad de enzimas clave del metabolismo lipídico y la señalización celular, la mayoría de las cuales están localizadas en la membrana celular. Aunque existe debate respecto al modo de captación en células, la mayoría de los informes apoyan ahora la idea de que estos éteres lipídicos se absorben directamente en las membranas celulares donde se acumulan. Es una creencia extendida que estos agentes actúan alterando el metabolismo fosfolipídico de la membrana, sin embargo, los estudios de distribución celular con estos agentes han estado limitados por la redistribución compartimental celular espontánea durante los procedimientos de homogeneización y fraccionamiento subcelular. En contraposición con las dosis de formación de imágenes indicadoras (varios µg) que los inventores han empleado, los efectos antitumorales se observan sólo a dosis generalmente superiores a 300-1.000 mg al día²⁴.

Se ha realizado estudios formales del metabolismo en varios análogos de PLE incluyendo NM324, el predecesor de NM404. En estos estudios, se examinó cada agente para determinar su capacidad de servir como sustrato para enzimas asociadas al metabolismo de PLE. Como se muestra en la Fig. 24, están implicadas tres rutas enzimáticas importantes en el metabolismo del PLE. La O-alkilglicerol monooxigenasa (AGMO) es la responsable de la escisión del engarce alquiléter en C-1 para formar el alcohol graso de cadena larga o posteriormente el correspondiente ácido graso. Las fosfolipasas C (PL_C) y D (PL_D), por otra parte, dan lugar a los productos glicerol o ácido fosfatídico, respectivamente. Usando una preparación de enzima AGMO microsómica, la NM324 no era un sustrato para esta enzima cuando se comparaba con [³H]-liso-PAF (factor activante de plaquetas), que se metabolizaba extensamente. De modo similar, se analizó la NM324 como sustrato de PL_C aislada de *Bacillus cereus*, y no se hidrolizaba respecto a 1-palmitoil-2-[³H]-palmitoil-L-3-fosfatidilcolina (DPPC), que experimentó una hidrólisis significativa.

Finalmente, se sometieron varios análogos de PLE a un ensayo de PL_D. La PL_D, que se aisló de repollo, es similar a la PL_D de mamífero en que la forma de repollo proporciona productos de tipo fosfatidiletanol además de ácido fosfatídico cuando la reacción enzimática se efectúa en presencia de etanol. Varios de los análogos de PLE sometidos a estas condiciones de ensayo dieron lugar al aducto de fosfatidiletanol, indicando una posible interacción con PL_D.

Se sometieron también varios precursores de NM404 a estudios de metabolismo *in vitro* en diversas líneas celulares, incluyendo células tumorales Walker, de músculo de rata (H9c2) y hepatocitos de rata. En estos estudios, se determinó la extensión del metabolismo basándose en los agentes marcados radiactivamente formados después de incubar durante diversos periodos de tiempo y se normalizaron los resultados al número celular o a la cantidad de proteína celular. La extracción lipídica posterior del medio de incubación y la suspensión celular demostraron poca generación de metabolitos de PLE en las células tumorales Walker, mientras que se observó una producción significativa de metabolitos tanto en las células musculares como en hepatocitos durante el periodo de 48 h estudiado. Estos resultados se correlacionan bien con los estudios de biodistribución *in vivo* completados en todos los análogos. Aunque se han completado varios estudios, el papel del atrapamiento metabólico en la captación y retención de análogos de PLE marcados radiactivamente en células tumorales no está bien definido y actualmente sigue siendo un área activa de investigación.

Evaluación clínica de NM324: De los varios análogos de PLE de primera generación prometedores, la NM324 era el más fácilmente sintetizado y por tanto se seleccionó como compuesto principal para los estudios clínicos iniciales. Aunque las imágenes obtenidas en 5 pacientes de cáncer de pulmón humanos detectaron tumores, las imágenes estaban complicadas por una alta radiactividad hepática (Fig. 2).

Análogos de PLE de segunda generación: Para reducir la captación hepática y prolongar la fase plasmática, se sintetizaron 9 análogos estructurales de NM324 y se radiomarcaron con ¹²⁵I para análisis de formación de imágenes inicial en ratas Copenhague que portaban tumores de próstata Dunning R3327. Basándose en este cribado inicial, se seleccionaron NM347, NM404 [18-(4-yodofenil)octadecilsfosfocolina] y NM412 (Fig. 3) para experimentar formación de imágenes y análisis de biodistribución adicionales en modelos tumorales animales.

Los estudios de formación de imágenes más recientes con NM404 y NM412 en modelos animales han mostrado que ambos eran superiores a NM324 en la visualización de diversos tumores. De forma significativa, las metástasis de

nódulo linfático estaban claramente delineadas en un modelo de tumor de próstata metastásico después de la administración intravenosa de NM404 o NM412. Lo más importante, el indicador no se retenía por ganglios linfáticos no implicados²⁴. (Fig. 4A). Aunque realizado en un modelo de próstata, este descubrimiento es particularmente relevante para cáncer de mama, en el que la implicación de ganglios linfáticos es un indicador de pronóstico tan importante. Un estudio piloto preliminar realizado en ratones SCID portadores de tumores NSCLC A549 humanos fue esperanzador y demostró que la NM404 supera el problema de un alto aclaramiento de primer paso de NM324 por el hígado. La NM404 muestra una excelente visualización tumoral, especialmente notable en las imágenes retardadas, con captación de hígado y riñón mínima en comparación con NM324 (Fig. 4). Los estudios de biodistribución en tejido confirmaron adicionalmente los altos niveles de radiactividad residente en los tumores. Aunque los resultados de formación de imágenes fueron similares con NM404 y NM412, los datos de dosimetría obtenidos en ratas revelaron que se encontraron menores dosis de riñón con NM404 con respecto a NM412, y por tanto se seleccionó NM404 para estudios adicionales. Los datos de biodistribución comparativos para NM324 y NM404 en ratones SCID con modelos tumorales de cáncer de próstata y de pulmón A549 han revelado altas relaciones de tumor a tejido normal y una captación tumoral superior al 25 % de la dosis inyectada con NM404.

Los estudios de formación de imágenes animales efectuados en modelos de ratón dirigidos a determinar las características de captación en una amplia variedad de modelos tumorales se resumen en la Tabla 1. Los resultados preliminares en ratones B6 *Apc^{Min}/+* indican que la NM404 no se incorpora por pólipos adenomatosos sino que se incorpora y retiene por adenocarcinomas mamarios en este modelo, indicando por tanto una posible especificidad por células tumorales malignas. Estos estudios están dirigidos a determinar el potencial de NM404 de caracterizar tumores de forma no invasiva. La NM404 ha exhibido una captación y retención tumorales significativas en cada modelo de adenocarcinoma estudiado.

Modelo tumoral	Especie	Categoría	Captación
Xenoinjertos de tumor humano			
PC-3 de próstata	Ratón SCID	Adenocarcinoma	Sí
A-549 de pulmón (NSCLC)	Ratón SCID	Adenocarcinoma	Sí
NCIH-69 de pulmón (grano de avena)	Ratón desnudo	Adenocarcinoma	Sí
H-295 suprarrenal	Ratón SCID	Adenocarcinoma	Sí
RL-251 suprarrenal	Ratón SCID	Adenocarcinoma	Sí
A-375 de melanoma	Ratón desnudo	Adenocarcinoma	Sí
LS-180 de colon	Ratón desnudo	Adenocarcinoma	Sí
HTB-77 de ovario	Ratón desnudo	Adenocarcinoma	Sí
Xenoinjertos tumorales animales			
MCF-7 mamario	Rata	Adenocarcinoma	Sí
MatLyLu de próstata	Rata	Adenocarcinoma	Sí
Walker-256	Rata	Carcinosarcoma	Sí
Modelos de roedores recientes			
TRAMP de próstata	Ratón espontáneo	Adenocarcinoma	Sí
CT-26 de hígado	Xenoinjerto de ratón	Adenocarcinoma colorrectal	Sí
CT-26 subcutáneo	Xenoinjerto de ratón	Adenocarcinoma colorrectal	Sí
Intestinal de ratón Min	Ratón endógeno	Adenocarcinoma	Sí
Melanoma	Xenoinjerto de ratón	Adenocarcinoma	Sí
SCC1 y 6	Ratón desnudo	Carcinoma de células escamosas	Sí

SCC y AC mamario	Ratón Apc ^{tm1m}	SCC y adenocarcinoma	Sí
Carcinoma hepatocelular	Ratón espontáneo	Adenocarcinoma	Sí
Retinoblastoma	Ratón espontáneo	Blastoma	Sí
Adenocarcinoma cervical	Ratón espontáneo	Adenocarcinoma	Sí
c-myc y kras pancreáticos	Ratón espontáneo	Adenocarcinoma	Sí
L9 de glioma	Xenoinjerto de rata	Glioma	Sí
Pólipo intestinal	Ratón Apcn ^{tm1m}	Adenoma	No ¹
Hiperplasia mamaria	Ratón Apc ^{tm1m}	Hiperplasia alveolar	No ¹
¹ La captación tumoral fue <<1 % de la dosis inyectada/g			

Relevancia del modelo tumoral de murino de CT26: Los inventores exploraron a NM404 como pronóstico de la respuesta tumoral en un modelo de murino (ratones BALB/c) con inoculación subcutánea de células CT26 en los flancos del ratón. La línea celular CT26 es un adenocarcinoma de murino poco diferenciado que se indujo mediante la inyección rectal de *N*-nitroso-*N*-metiluretano en los vasos (inyección en la vena de la cola, modelo metastásico) o en la piel (Fig. 5) o el hígado^{25, 26}. Debido a que la línea celular deriva de un cáncer colorrectal, este modelo de murino es muy relevante clínicamente para estos estudios.

Resultados de formación de imágenes preliminares con NM404 en tumores CT26: En un experimento preliminar para mostrar que la NM404 se localiza en xenoinjertos de CT26 subcutáneos, se inyectaron a dos animales (IV en la vena de la cola) ¹²⁵I-NM404 (10 µCi) y se formaron imágenes posteriormente en un escáner de radioTLC modificado AR2000 de Bioscan (equipado con un colimador de alta resolución de 1 mm y adquisición bidimensional y software de análisis) a los 1, 4 y 7 días después de la inyección. El día 7, se sacrificó el animal y se retiró el tumor, se fotografió y se exploró *ex vivo* en el Bioscan (Fig. 6). La exploración *ex vivo* es un protocolo estándar en el laboratorio del inventor debido a los graves efectos de atenuación en tejido asociados al yodo 125. Cada animal experimentó también exploración por microTC (Fig. 7) el día 7 antes del sacrificio y la disección del tumor. Los puntos focales intensos se correlacionaban visualmente con todos los tumores de las imágenes de Bioscan *ex vivo* (Fig. 6). Aunque los ganglios linfáticos son visibles, no se asoció radiactividad con ellos, indicando una falta de infiltración de células tumorales. El tumor principal en las Fig. 6 y 7 se clasificó histológicamente como adenocarcinoma. Los inventores han explorado una amplia variedad de tumores subcutáneos mediante microTC y todos son muy fácilmente detectables hasta menos de 300 µm de diámetro.

La ablación por RF inicial del tumor CT26 subcutáneo de ratón fue exitosa y dio como resultado lesión celular grave (Fig. 8) como se indica por la pérdida de membranas celulares en la sección teñida con H&E tratada.

C. Ejemplo de referencia III: Cáncer de pulmón no microcítico

Se efectuaron estudios de formación de imágenes y biodistribución en ratones SCID (mutación de inmunodeficiencia combinada grave) portadores de la línea celular A549 de adenocarcinoma de NSCLC humano (adenocarcinoma que se ha convertido en el tipo histológico de cáncer de pulmón humano más frecuente). Los resultados piloto preliminares en 5 animales fueron alentadores y demostraron que el nuevo agente NM404 supera la limitación del compuesto NM324. Aunque hay una captación en tumor razonablemente buena con NM324, la formación de imágenes está comprometida por un alto aclaramiento de primer paso por el hígado. Sin embargo, la NM404 muestra una excelente visualización, especialmente notable en las imágenes retardadas, con una captación mínima en hígado y riñón. Además, los estudios de biodistribución en tenido confirmaron adicionalmente los altos niveles de radiactividad residente en los tumores. Se muestra una comparación de imágenes de NM324 y NM404 en un modelo de NSCLC humano en ratón SCID en la Fig. 4. Obsérvese la falta relativa de actividad en hígado, riñón e intestino con NM404, acoplada con una excelente visualización de tumor. Aunque los resultados de formación de imágenes eran similares con NM404 y NM412, los datos recientes de dosimetría obtenidos en ratas han revelado que se encontraron dosis menores en riñón con NM404 con respecto a NM412, y por tanto se ha seleccionado NM404 para estudios adicionales.

Se han reunido anteriormente extensos datos de biodistribución para el agente prototípico ¹²⁵I-NM324 en varios modelos tumorales. Counsell R.E., Schwendner S.W., Meyer K.L., Haradahira T., Gross M.D., "Tumor visualization with a radiiodinated phospholipid ether", *J. Nucl. Med.* 31(3): 332-336, 1990; Plotzke K.P., Fisher S.J., Wahl R.L., Olken N.M., Skinner S., Gross M.D., Counsell R.E. "Selective localization of a radiiodinated phospholipid ether analog in human tumor xenografts", *J. Nucl. Med.* 34(5): 787-792, 1993; Rampy M.A., Brown R.S., Pinchuk A.N., Weichert J.P., Skinner R.W., Fisher S.J., Wahl R.L., Gross M.D., Etheir S.P., Counsell R.E. "Biological disposition and imaging of a radiiodinated alkylphosphocoline in two rodent models of breast cancer", *J. Nucl. Med.* 37(9): 1540-1545, 1996. Se observaron relaciones de tumor a sangre superiores a 8:1 a tiempos retardados después de la inyección. Por ejemplo, en un modelo de tumor mamario de rata, las relaciones de tumor a tejido normal alcanzaron un máximo a las 96 horas con una relación de tumor a sangre de 8,6 y una relación de tumor a músculo de 20:1. Rampy M.A., Brown R.S., Pinchuk A.N., Weichert J.P., Skinner R.W., Fisher S.J., Wahl R.L., Gross M.D., Etheir S.P.,

Counsell R.E. "Biological disposition and imaging of a radioiodinated alkylphosphocoline in two rodent models of breast cancer", *J. Nucl. Med.* 37(9): 1540-1545, 1996. Además, la biodistribución de la radiactividad asociada a PLE es heterogénea en el tumor, como se demuestra por estudios de microautorradiografía que muestran que la radiactividad de PLE reside exclusivamente en células tumorales viables localizadas hacia las regiones exteriores en lugar de las regiones necróticas centrales. Rampy M.A., Brown R.S., Pinchuk A.N., Weichert J.P., Skinner R.W., Fisher S.J., Wahl R.L., Gross M.D., Etheir S.P., Counsell R.E., "Biological disposition and imaging of a radioiodinated alkylphosphocoline in two rodent models of breast cancer", *J. Nucl. Med.* 37(9): 1540-1545, 1996. Los datos de biodistribución comparativos para NM324 y NM404 en ratones SCID se han efectuado hasta ahora sólo en modelos tumorales de cáncer de próstata y de pulmón A549. Estos estudios han revelado altas relaciones de tumor a tejido normal y una captación tumoral superior al 25 % de la dosis inyectada con NM404, apoyando por tanto el deseo de estudiar la biodistribución de análogos de PLE en modelos tumorales y humanos más espontáneos.

Se efectuó un estudio adicional dirigido a la sensibilidad relativa de NM404 respecto a NM324 en un modelo de cáncer de pulmón A549 de ratón SCID. Se extirparon los pulmones de cada animal 10 días después de la administración de dosis iguales de cada agente y se formaron imágenes *in vivo* durante 1 hora para potenciar la resolución.

Las imágenes de baja resolución y altamente amplificadas mostradas en la Fig. 23 revelaron la presencia de radiactividad focal en los pulmones de ambos animales con imágenes formadas con NM404 y poca o ninguna captación en el par de NM324. Los análisis patológicos posteriores confirmaron la presencia de micrometástasis A549 pequeñas (menos de 1 mm de diámetro) en los 4 animales. El índice de recuento en los ratones NM404 era más de 2,5 veces el de los ratones NM324 correspondientes, indicando de nuevo la superioridad de NM404 frente a NM324.

Es probable, que debido a que la estrategia orientada a tumor parece implicar una retención selectiva en tumor frente al tiempo, los nucleidos de vida relativamente corta, tales como ^{18}F o incluso $^{99\text{m}}\text{Tc}$, no sean prácticos para marcar actualmente. Sin embargo, como con el uso temprano de anticuerpos monoclonales que se marcaron exclusivamente con radioisótopos de yodo, puede ser posible en el futuro marcar análogos de PLE con marcadores alternativos, tales como yodo 124, en el que la semivida física coincide bien con la cinética de captación y retención de PLE en tumor. De hecho, la utilidad de la NM404 marcada con ^{124}I como agente de TEP selectivo de tumor es el objeto de un proyecto piloto de adquisición de microTEP. El objetivo de este proyecto es evaluar la factibilidad de marcar NM404 con yodo 124, un isótopo positrónico relativamente nuevo con una semivida física de 4 días, y evaluar su prometedora formación de imágenes por TEP en modelos de animales pequeños. Además de aprovechar la potenciación de la resolución y las capacidades tridimensionales que proporciona la formación de imágenes por TEP respecto a la formación de imágenes por cámara gamma tradicional, este enfoque complementaría el uso de FDG con flúor 18, en el que su captación en células tumorales ocurre mediante un mecanismo bioquímico diferente del uso de glucosa.

Como se ha discutido anteriormente, la utilidad de los indicadores actualmente disponibles (por ejemplo, ^{67}Ga y ^{18}F -FDG) está limitada por la falta de especificidad para distinguir neoplasias de inflamación. Sin embargo, los estudios preliminares con agentes de PLE han parecido prometedores para superar esta limitación clínicamente significativa, en los que no pudieron visualizarse granulomas inducidos por carragenina en ratas por encima de la actividad de fondo y no mostraron retención en tejido. Counsell R.E., Schwendner S.W., Meyer K.L., Haradahira T., Gross M.D. "Tumor visualization with a radioiodinated phospholipid ether", *J. Nucl. Med.* 31(3): 332-336, 1990. Sin embargo, el citrato de galio usado como control en ese estudio se concentraba significativamente en el granuloma. Dichos descubrimientos justifican adicionalmente extender los estudios de los inventores a agentes análogos de PLE como agentes formadores de imágenes selectivos de tumor potencialmente útiles.

Estudios humanos: Basándose en la muy prometedora farmacocinética y datos de formación de imágenes en animales, los inventores se decidieron a realizar estudios de éteres fosfolipídicos marcados radiactivamente en el campo clínico. Se valoraron inicialmente en la NM404 no marcada sus efectos tóxicos agudos en ratas y conejos en estudios realizados en el Toxicology Research Center, State University of New (SUNY) en Buffalo. No se observaron efectos tóxicos al nivel de dosis de 3,2 mg/kg (>150 veces la dosis humana mayor prevista) en estos estudios toxicológicos de dosis aguda. Además, no se demostraron propiedades activadoras de plaquetas a este alto nivel de dosis.

Se administró NM324 no marcado a 5 seres humanos normales no enfermos para obtener la aprobación del agente radiomarcado para administración humana por el Radioactive Drug Research Committee (RDRC). Estos sujetos no tuvieron evidencias de toxicidad, como se manifiesta por síntomas, exámenes clínicos, señales vitales y químicas sanguíneas secuenciales.

Como proyecto piloto de viabilidad, se estudiaron 4 pacientes de cáncer de pulmón con la aprobación del RDRC con NM324 marcados con ^{131}I en el hospital de Ann Arbor, Michigan, VA. Los tumores pulmonares se visualizaron claramente en los tres pacientes con cáncer de pulmón (dos con NSCLC y uno con cáncer de pulmón microcítico), descrito con detalle a continuación. El grado de captación tumoral, en diversos momentos, varió de 1+ (apenas perceptible por encima del fondo) a 3+ (captación intensa, mucho mayor que las estructuras normales). Obsérvese que los pacientes seleccionados para estos estudios iniciales eran aquellos con cánceres conocidos relativamente grandes. No se pretendía en esta etapa estudiar pacientes en los que existieran problemas de asignación del estadio del tumor.

Historiales médicos:

El paciente 01 era una mujer de 55 años con una masa en el lóbulo pulmonar derecho medio que afectaba a las costillas derechas, histológicamente un adenocarcinoma productor de mucina de probable origen pulmonar. Las imágenes escintigráficas por ^{131}I -NM324 iniciales a las 6 horas mostraron un foco de captación en el pulmón medio lateral derecho. Por razones no relacionadas con el estudio escintigráfico, la paciente fue incapaz de volver al

hospital 6 horas después para una sesión de formación de imágenes adicional.

El paciente 02 era un varón de 62 años de edad con una masa mediastínica lobulada grande (9 x 7 x 7,5 cm) que se extendía desde la ventana aortopulmonar al hilio izquierdo. El tipo de tejido era un cáncer de pulmón microcítico no diferenciado (célula de grano de avena). Las imágenes escintigráficas por ^{131}I -NM324 revelaron un foco de captación en el pulmón superior izquierdo, que aumentó en intensidad con el tiempo respecto a la actividad de fondo normal.

El paciente 03, un varón de 74 años de edad, con un lóbulo superior derecho de NSCLC (adenocarcinoma), se trató 5 meses antes con terapia de radiación. La enfermedad recidivó en la llingua izquierda (masa de 2,5 x 2 x 3 cm), columna torácica inferior (aprox. T8) y lóbulo derecho del hígado. La gammagrafía con ^{131}I -NM324 mostró una captación bien definida en la masa pulmonar y la lesión de la columna torácica, que demostró proporciones crecientes entre la diana y el fondo con el tiempo (Fig. 2). La captación en la metástasis hepática no pudo resolverse por encima del fondo hepático normal.

Estos estudios proporcionaron un vistazo temprano a la promesa clínica de análogos de PLE marcados radiactivamente. Aunque el ^{131}I es un agente subóptimo con fines de formación de imágenes, se representó claramente la captación en los tres tumores pulmonares. Como se esperaba, basándose en experimentos de biodistribución animal anteriores, la actividad en los tumores aumentó con el tiempo, como se demuestra claramente en los pacientes 02 y 03. En el paciente 03, las relaciones de tejido tumoral a normal aumentaron de 2,74 a los 2 días a 4,23 a los 7 días. El paciente 01 no volvió para sesiones de formación de imágenes posteriores a las 6 horas. Las relaciones de diana a fondo crecientes constituyen una fuerte evidencia de que el mecanismo de visualización tumoral no está basado simplemente en un flujo sanguíneo anormal o hipervascularidad tumoral. Es más, los estudios animales que usaban seroalbúmina humana con $^{99\text{m}}\text{Tc}$ confirmaron esto¹.

Ejemplo de referencia: Ensayo clínico que evalúa pacientes con cáncer pulmonar no microcítico (NSCLC) usando NM404

Aunque la NM404 ha exhibido una retención tumoral selectiva y prolongada en 25/25 modelos de xenoinjerto y espontáneos de roedores, un análisis de IND patrocinado por un médico inició recientemente la evaluación clínica del agente en pacientes de cáncer de pulmón no microcítico de etapa 4 para determinar si exhibiría unas propiedades de captación y retención tumorales similares o no en seres humanos. Hasta la fecha, se han formado imágenes de dos pacientes con NSCLC avanzado después de una inyección de < 1 mCi de ^{131}I -NM404. Se recogieron muestras de sangre y orina en momentos predeterminados, y se efectuó la formación de imágenes gamma en diversos momentos después de la administración. En ambos pacientes, se demostró una captación y retención tumorales significativas de NM404 en el tumor pulmonar primario, como se observa en las figuras 29 y 30. Respecto a los altos valores de captación hepática observados anteriormente con su predecesor de primera generación NM324, las actividades hepática y abdominal son mucho menores con NM404, sugiriendo la factibilidad de evaluar este agente en otros cánceres abdominales incluyendo pancreático, de colon y de próstata.

Materiales y procedimientos: después de la inyección intravenosa de NM404 marcada con yodo 131 (1 mCi/20 µg), se exploraron pacientes con NSCLS avanzado a las 3, 6, 24, 48 y 96 h y a los 7 y 11 días en un escáner SPECT GE Maxxus dual Head. Se recogieron muestras de sangre y orina para análisis farmacocinético así como bioanálisis clínico hematológico, renal y hepático.

Resultados: los resultados de formación de imágenes cualitativas indican que la NM404 marcada con yodo 131 se localiza claramente en masas pulmonares bilaterales tan pronto como 24 horas después de la inyección y se retiene selectivamente en estos tumores más de 11 días. Además, la radiactividad de fondo en el hígado y la región abdominal inferior, incluyendo vejiga urinaria, riñones e intestinos, era significativamente menor que la observada anteriormente con su predecesor NM324. No se observaron reacciones adversas en ninguno de los pacientes.

Conclusiones: estos descubrimientos preliminares sugieren que la NM404 exhibe unas propiedades de captación y retención tumoral similares en NSCLC humano que las observadas anteriormente en modelos de roedores.

Aunque basándose en sólo dos pacientes en este momento, parece que la NM404 se localiza y experimenta retención tumoral selectiva y prolongada en cáncer pulmonar no microcítico.

Paciente 1: varón de 55 años con NSCLC bilateral en lóbulo izquierdo de 3 cm e infiltrativo en lóbulo derecho, metástasis cerebral y una pequeña masa suprarenal derecha. Ha participado en numerosos regímenes de tratamiento estándares y experimentales. Las imágenes se incluyen en la Fig. 29.

Paciente 2: varón de 70 años con un diagnóstico reciente de una masa no microcítica en el lóbulo superior de 6 cm, un masa hepática de 5 mm, una micrometástasis de hueso ilíaco y una metástasis cerebral muy pequeña. Había completado recientemente una quimioterapia de carboplatino/taxol de dosis baja y radioterapia paliativa de las metástasis ilíaca y cerebral la semana antes de iniciar el ensayo de NM404. Las imágenes se muestran en la Fig. 30.

D. Ejemplo de referencia IV: Modelos de adenocarcinoma pancreático en ratón

Los inventores estudiaron también la avidéz de NM404, un análogo de PLE de segunda generación, en el modelo de adenocarcinoma pancreático de ratón c-myc, que es conocido por producir tumores invasivos con fenotipo acinar/ductal mixto.

Materiales y procedimientos: se han desarrollado dos cepas de murino que son endógenas de c-myc o k-ras, oncogenes bien conocidos, en la Universidad de Wisconsin. Sandgren E.P., Quaife C.J. *et al.*, Proc. Natl. Acad. Sci. USA 1991; 88: 93-97; Grippo P.J., Nowlin P.S. *et al.* Cancer Research 63(9): 2016-2019, 2003.

La expresión de c-myc está dirigida a células acinares pancreáticas porque está ligado a un promotor de elastasa,

que se expresa sólo en el páncreas. Estos ratones endógenos de *ela-1-myc* desarrollan neoplasias acinar y ductal, que dan como resultado la muerte a entre 2 y 7 meses de edad. A un mes de edad, el páncreas parece engrosado y firme. Por tanto, los ratones entre las edades de 1 y 3 meses sirven como excelentes modelos para el estudio de cáncer pancreático. La mayoría de los neoplasmas pancreáticos humanos tienen una morfología ductal y las estrategias de orientación por transgén del Dr. Sandgren están dirigidas a desarrollar tumores que sean específicos del epitelio ductal pancreático.

El modelo *c-myc* produce tumores que son adenocarcinomas invasivos, con fenotipo acinar/ductal mixto. La biología del modelo *k-ras* es notablemente diferente. Los tumores *k-ras* se han clasificado con "carcinoma *in situ*", lo que significa que tienen rasgos de neoplasia pero no invaden y generalmente permanecen pequeños (<2 mm). Su apariencia celular es muy parecida a los tumores humanos tempranos, así que desde una perspectiva histológica son un modelo más relevante de enfermedad humana. Además, se parecen a las etapas muy tempranas de la enfermedad humana. La capacidad de detectar el desarrollo "temprano" de tumores *k-ras* frente a los tumores grandes y más avanzados en ratones *c-myc* sería una etapa excepcionalmente importante hacia la identificación de lesiones tempranas (quizás curables) en seres humanos. El hecho de que las mutaciones *k-ras* sean la causa de más del 90 % de los adenocarcinomas pancreáticos humanos presta un apoyo adicional a la validez de este modelo para la evaluación de nuevos agentes de formación de imágenes tumorales.

Estudios de formación de imágenes: para determinar si la NM404 se localiza en tumores pancreáticos de ratón, se exploraron seis ratones endógenos de *c-myc* en un escáner de radioTLC AR-2000 de Bioscan (modificado en el laboratorio de los inventores para la formación de imágenes de ratón) de 2-21 días después de la inyección en la vena de la cola de ^{125}I -NM404 (15 $\mu\text{Ci}/20$ g de peso corporal). El último día, los ratones experimentaron también exploración por microTC (42 kvp, 410 μA , 390 etapas, MicroCAT-I, Imtek, Inc., Knoxville, TN). Después de la formación de imágenes *in vivo* de ratones anestesiados, se extirparon los tumores pancreáticos y se exploraron *ex vivo* en el mismo escáner (equipado con colimador de alta resolución de 1 mm, adquisición bidimensional y software de análisis) para evitar la atenuación en tejido asociada a la baja energía del yodo 125 (Fig. 9-10). En el sacrificio, se extirparon los tejidos, se pesaron y se cuantificó la radiactividad en un contador gamma.

Resultados y discusión: los resultados de formación de imágenes iniciales con NM404 en el modelo de *c-myc* indicaron una notable captación y prolongada retención (> 21 días) en todos los adenocarcinomas en el intervalo de 5-12 mm de diámetro. Como se ha observado en el cultivo celular previo en estudios de modelo animal *in vivo*, la NM404 aparentemente se metaboliza y elimina de células normales, pero se atrapa metabólicamente en membranas de células tumorales. Los experimentos anteriores de autorradiografía en otros modelos tumorales han sugerido que sólo las células tumorales viables, y no tejido normal ni tejidos necróticos, son capaces de acumular NM404. Los inventores fueron también capaces de detectar tumores pancreáticos en ratones vivos con microTC a pesar de la naturaleza ubicua del páncreas en los ratones (Fig. 11). Aunque el número de animales portadores de tumor pancreático es pequeño ($n=6$), los datos de tumor a fondo preliminares de NM404 parecen prometedores.

Conclusiones: la NM404 exhibía una retención selectiva y prolongada en los adenocarcinomas pancreáticos espontáneos examinados en este estudio, extendiéndose por tanto la selectividad tumoral de este agente.

E. Ejemplo de referencia V: Modelo de glioma de rata

Materiales y procedimientos: se albergaron y trataron todos los animales según las directrices del Research Animal Resources Center de la Universidad de Wisconsin. Se propagaron células de glioma C6 de rata en medio DMEM (Life Technologies, Gaithersburg, MD) suplementado con FBS terminoactivado al 10 % (BioWhittaker, Walkersville, MD), 100 U/ml de penicilina G, estreptomina 100 mg/ml y HEPES 0,01 M (Life Technologies, Gaithersburg, MD). Se efectuó un implante tumoral intracraneal como se describe anteriormente (ref). Brevemente, se resuspendieron 1×10^5 células C6 en 5 ml de metilcelulosa al 1,2 % y se inyectaron en los lóbulos frontales de ratas Wistar hembra anestesiadas (Harlan Indianápolis, IN). Los animales operados ficticiamente recibieron inyecciones intracraneales de un volumen igual de metilcelulosa sin células tumorales.

Estudios de formación de imágenes: diez días después del implante, se confirmó la presencia de tumores intracraneales con IRM. Brevemente, las ratas anestesiadas (6) recibieron 2 ml de gadodiamida (Gd, Omniscan 287 mg/ml, Nycomed, Princeton, NJ) por vía intraperitoneal y se formaron imágenes 10 min después usando un sistema MR clínico de 1,5 tesla (GE Signa LX) y una antena de superficie de extremo GE. Se inspeccionaron las secuencias de cortes múltiples de T1 ponderados (TR= 500 ms, TE= 16,5 ms) que cubren todo el cerebro de cada rata para seleccionar las ratas portadoras de tumor con tamaños tumorales variables, y las ratas operadas ficticiamente para inyecciones de NM404.

Se radioyodó la NM404 [18-(4-yodofenil)octadecilfosfolina] (Fig. 3A, 100 mg) con ^{125}I mediante intercambio isotópico con Na^{125}I en una mezcla fundida de ácido pivalico. Weichert *et al.*, *Int. Appl. Rad. Isotopes* 1986; 37: 907-913. Después de purificación por HPLC, se disolvió la NM404 en una solución acuosa de polisorbato 20 al 2 % antes de inyección en la vena de la cola (5-20 $\mu\text{Ci}/200$ g de rata) en cuatro ratas portadoras de tumor y tres operadas ficticiamente. A los 1 ($n=1$), 2 ($n=1$) y 4 ($n=2$) días después de la inyección con NM404, se sacrificaron los animales (CO_2), se extirparon los cerebros y se formaron imágenes en un escáner radioTLC AR2000 de Bioscan (incrementos de 1 mm a 2 min de adquisición/carril y colimador de alta resolución de 1 mm). Además, se pesaron tejidos de cerebro, sangre, riñón, hígado, bazo y tiroides normales y tumoral y se contó la radiactividad en un contador gamma. Se correlacionó entonces la distribución en tejido de la radiactividad con la histología cerebral.

Resultados y discusión: los resultados de formación de imágenes iniciales con NM404 indicaron una notable captación y prolongada retención en todos los gliomas en el intervalo de 3-5 mm de diámetro. La radiactividad en el tejido cerebral normal era mínima en animales de control operados ficticiamente (Fig. 12), mientras que la NM404 se concentraba intensamente en los gliomas (Fig. 13). Las relaciones de tumor a cerebro (% de dosis inyectada/g) en ratas portadoras de C6 eran de 10,5, 12,2 y 6,7 a 24, 48 y 96 h, respectivamente. Como se ha observado en estudios de cultivo celular y de modelo animal *in vivo*, la NM404 se metaboliza y elimina aparentemente de células

normales pero se atrapa metabólicamente en membranas celulares tumorales. Los experimentos de autorradiografía anteriores en otros modelos tumorales han sugerido que sólo las células tumorales viables, y no tejido normal ni tejidos necróticos, son capaces de acumular NM404. De forma interesante, incluso los tumores pequeños que miden unos pocos mm de diámetro fueron detectados también después de la administración de NM404. Estos descubrimientos preliminares sugieren que la NM404 puede ser también útil para la visualización de focos tumorales invasivos pequeños.

Conclusión: como ha sido el caso en todos los modelos tumorales examinados anteriormente, la NM404 exhibía una retención selectiva y prolongada por los gliomas C6 de rata evaluados en este estudio.

F. Ejemplo de referencia VI: Tumor hepático murino

Los resultados preliminares obtenidos en más de 14 modelos de xenoinjertos y tumor espontáneo han mostrado universalmente que la NM404 experimenta una captación selectiva y una retención prolongada en tumores. Además, debido a que la NM404 proporciona menores niveles de fondo hepáticos que sus predecesores, los inventores extendieron la evaluación a tumores hepáticos a la vista del hecho de que la formación de imágenes de pacientes con HCC ha sido problemática. Muchos pacientes tienen cirrosis subyacente, y por lo tanto es difícil distinguir los nódulos regenerativos de HCC en la formación de imágenes de sección transversal. Además, los estudios preliminares que evalúan la exploración por TEP con FDG han mostrado sólo un 20-50 % de sensibilidad en la detección de la enfermedad. Verhoef C., Valkema R. *et al.*, Liver (2002) 22: 51-56.

Materiales y procedimientos: modelo de HCC en ratón endógeno. Se ha evaluado extensamente el desarrollo de cáncer hepatocelular espontáneo en ratones endógenos que sobreexpresan el gen *TGF α* es un modelo animal extremadamente prometedor para el estudio de esta enfermedad. Lee G.H., Merlino G., Fausto N., Cancer Research (1992) 52: 5162-5170. El TGF α es un mitógeno para células epiteliales y se une al receptor de EGF; la expresión no regulada de TGF α da como resultado la formación de tumor. En ratones CD1 macho que expresan el transgén TGF α bajo el control del promotor de metalotioneína inducible por cinc 1 (MT1), un 75-80 % desarrollan HCC después de los 12 meses de edad. Sin embargo, cuando se usa el agente alquilante dietilnitrosamina (DEN), un carcinógeno químico, para inducir el crecimiento tumoral a los 15 días de vida, el 90 % de los ratones desarrollan HCC a los 6 meses de edad. En el examen histológico, estos tumores consisten en carcinomas hepatocelulares bien diferenciados de un patrón sólido. Debido a que los tumores surgen espontáneamente, los inventores usan estos animales como modelo adecuado para estudios preclínicos.

Modelo de xenoinjerto de adenocarcinoma de colon CT26: además del modelo de HCC espontánea, se evaluó también la NM404 en un modelo tumoral de adenocarcinoma de colon como xenoinjerto mediante el que se inyectaron anteriormente células CT26 (5×10^5 células/50 μ l) directamente en el parénquima hepático de ratones BALB/c hembra para la creación de tumores hepáticos focales.

Estudios de formación de imágenes: se radioyodó NM404 (Fig. 3A, 100 μ g) con 125 I mediante intercambio isotópico en una mezcla fundida de ácido pivalico. Weichert J.P. *et al.*, Int. J. Applied Radiat. Isot. (1986) 37(8): 907-913. Después de la purificación por HPLC, se disolvió en una solución acuosa de polisorbato 20 al 2 % antes de la inyección en la vena de la cola (15 μ Ci/20 g de ratón) en 3 ratones endógenos de *TGF α* como alternativa en 3 ratones portadores del tumor CT26. Se anestesiaron los ratones y se exploraron durante hasta 21 días después de la inyección en un escáner radioTLC AR2000 de Bioscan (incrementos de 1 mm a 2 min de adquisición/carril y colimador de alta resolución de 1 mm) y también en un escáner microTC de Imtel (390 etapas) para correlación anatómica. Se exhibieron las imágenes por microTC usando software Amira. En el sacrificio, se extirparon inicialmente los hígados portadores de tumor y se exploraron *ex vivo*. Se extirparon entonces los tumores, se pesaron, se exploraron *ex vivo* y se cuantificó la radiactividad. Se remitieron las muestras de lesión a clasificación histológica.

Resultados y discusiones: los resultados de formación de imágenes iniciales con NM404 (Fig. 14, 15) han mostrado una notable captación (>20 % de dosis/g) y una prolongada retención tanto en carcinomas espontáneos como implantados en el hígado. La retención tumoral de NM404 persistía en estos animales durante 21 días, el punto final del estudio predeterminado. Las imágenes de microTC de contraste potenciado confirmaron la presencia y localización precisa de todos los tumores hepáticos (Fig. 14, 16). La extracción lipídica y posterior análisis por HPLC del tejido tumoral indicaron que la radiactividad seguía asociada al compuesto original. Como se ha observado en estudios de cultivo celular y de modelo animal *in vivo* anteriores, la NM404 se metaboliza y elimina aparentemente de células normales, pero se atrapa metabólicamente en membranas de células tumorales.

Conclusiones: como ha sido el caso en todos los modelos tumorales anteriores examinados, la NM404 exhibía una retención selectiva y prolongada tanto por los modelos tumorales hepáticos de murino espontáneo como de xenoinjerto evaluados en este estudio.

G. Ejemplo de referencia VII: Modelo de carcinoma mamario espontáneo *Apc^{Min/+}*

Materiales y procedimientos: Modelo de ratón *Apc^{Min/+}*: este modelo comprende ratones portadores del alelo Min de *Apc* (ratones *Apc^{Min/+}*). Este modelo ofrece ventajas específicas frente a modelos de xenoinjerto en que los ratones *Apc^{Min/+}* están predispuestos a desarrollar hiperplasias y carcinomas mamaros y adenomas intestinales. En el fondo genético de C57BL/6J, aproximadamente un 5 % de las hembras no tratadas desarrollarán un tumor mamario a los 100 días de edad. Moser A.R., Dove *et al.*, Proc. Natl. Acad. Sci. USA (1993) 90: 8977-81. La incidencia y multiplicidad de las lesiones mamaras pueden aumentarse mediante una sola dosis de etilnitrosourea (ENU), un agente alquilante de acción directa. El tratamiento con ENU da como resultado que un 90 % de hembras B6 *Apc^{Min/+}* desarrollan una media de 3 carcinomas de células escamosas (SCC) mamaros pero pocas lesiones hiperplásicas a los 60 días después del tratamiento.

Los ratones *Apc^{Min/+}* portan un solo cambio de pares de bases en el gen *Apc* (poliposis adenomatosa de colon). El

gen *APC/Apc* codifica una proteína grande con varios dominios funcionales potenciales. Groden J., Thliveris A., Samowitz W., Carlson M., Gelbert L., Albertsen H., Joslyn G., Stevens J., Spirio L., Robertson M., *et al.* "Identification and characterization of the familial adenomatous polyposis coli gene", *Cell* (1991) 66, 589-600; Kinzler K.W., Nilbert M.C., Vogelstein B., Bryan T.M., Levy D.B., Smith K.J., Preisinger A.C., Hamilton S.R., Hedge P., Markham A. *et al.* "Identification of a gene located at chromosome 5q21 that is mutated in colorectal cancers", *Science* (1991) 251, 1366-1370. Las proteínas APC de ratón y humana son un 90 % idénticas y todos los dominios funcionales potenciales están conservados. La APC regula los niveles de β -catenina. La β -catenina tiene múltiples papeles en la célula, incluyendo la estabilización de E-cadherina y la regulación de la transcripción mediante la familia LEF y TCF de factores de transcripción. Aberle H., Schwartz H. y Kemler R., "Cadherin-Catenin Complex- Protein Interactions and Their Implications For Cadherin Function", *Journal of Cellular Biochemistry* (1996), 61, 514-523; Huber O., Korn R., McLaughlin J., Ohsugi M., Herrmann B.G. y Kemler R. "Nuclear localization of beta-catenin by interaction with transcription factor LEF-1", *Mechanisms of Development* (1996) 59, 3-10; Beherens J., Vankries J.P., Kuhl M.; Bruhn L., Wedlich D., Grosschedl R. y Birchmeier W. "Functional Interaction of Beta-Catenin with the Transcription Factor Lef-1", *Nature* (1996) 382, 638-642. La regulación de los niveles de β -catenina implica la interacción de APC, axina o conductina y glucógeno sintasa cinasa β (GSK3 β) con β -catenina. Behrens J., Jerchow B.A., Wurtele M., Grimm J., Asbrand C., Wirtz R., Kuhl M., Wedlich D. y Birchmeier W. "Functional interaction of an axin homolog, conductin, with beta-catenin, APC and GSK3beta", *Science* (1998) 280, 596-599; Ikeda S., Kishida S., Yamamoto H., Murai H., Koyama S. y Kikuchi A. "Axin, a negative regulador of the Wnt signaling pathway, forms a complex with GSK-3beta and beta-catenin and promotes GSK-3-beta-dependent phosphorylation of beta-catenin", *EMBO Journal* (1998) 17, 1371-1384; Kishida S., Yamamoto H., Ikeda S., Kishida M., Sakamoto I., Koyama, S. y Kikuchi A. "Axin, a negative regulador of the wnt signaling pathway, directly interacts with adenomatous polyposis coli and regulates the stabilization of beta-catenin", *Journal of Biological Chemistry* (1998) 273, 10823-10826; Sakanaka C., Weiss, J.B. y Williams L.T. "Bridging of beta-catenin and glycogen synthase kinase-3-beta by axin and inhibition of beta-catenin-mediated transcription", *Proceedings of the National Academy of Sciences of the United States of America* (1998) 95, 3020-3023; Rubinfeld B., Albert I., Porfiri E., Fiol C., Munemitsu S. y Polakis P. "Binding of GSK3beta to the APC-beta-catenin complex and regulation of complex assembly", *Science* (1996) 272, 1023-1026; Rubinfeld B., Souza B., Albert I., Muller O., Chamberlain S.H., Masiarz F.R., Munemitsu S. y Polakis P. "Association of the APC gene product with beta-catenin", *Science* (1993) 262, 1731-1734; Polakis P., "The adenomatous polyposis coli (APC) tumor suppressor", *Biochimica et Biophysica Acta* (1997), 1332, F127-147. Esta interacción da lugar a la fosforilación de la β -catenina, lo que la orienta a la degradación por la ruta de ubiquitina-proteosoma. Rubinfeld B., Souza B., Albert I., Muller O., Chamberlain S.H., Masiarz F.R., Munemitsu S. y Polakis P., "Association of the APC gene product with beta-catenin", *Science* (1993), 262, 1731-1734; Su L.K., Vogelstein B. y Kinzler K.W. "Association of the APC tumor suppressor protein with catenins", *Science* (1993) 262, 1734-1737; Polakis P. "Mutations in the APC gene and their implications for protein structure and function", *Current Opinion in Genetics & Development* (1995) 5, 66-71; Aberle H., Bauer A., Stappert J, Kispert A. y Kemler R. "Beta-catenin is a target for the ubiquitin-proteasome pathway", *EMBO Journal* (1997) 16, 3797-3804. La mayoría de la mutaciones de línea germinal y somáticas en APC dan como resultado proteínas a las que les falta algunos o todos los sitios de unión a β -catenina^{26,28,29}. Polakis P. "Mutations in the APC gene and their implications for protein structure and function", *Current Opinion in Genetics & Development* (1995) 5, 66-71; Nagase H. y Nakamura Y. "Mutations of the APC (adenomatous polyposis coli) gene" *Human Mutation* (1993) 2, 425-434; Beroud C. y Soussi T. "APC gene: database of germline and somatic mutations in human tumors and cell lines", *Nucleic Acids Research* (1996) 24, 121-124. Son necesarias dos regiones de APC para esta interacción; la proteína truncada codificada por el alelo *Min* carece de ambas de estas regiones; Polakis P. "Mutations in the APC gene and their implications for protein structure and function", *Current Opinion in Genetics & Development* (1995) 5, 66-71; Su L.K., Kinzler K.W., Vogelstein B., Preisinger A.C., Moser A.R., Luongo C., Gould K.A. y Dove W.F. "Multiple intestinal neoplasia caused by a mutation in the murine homolog of the APC gene", *Science* (1992) 256, 668-670. La APC tiene también un papel en el transporte de β -catenina fuera del núcleo. Por tanto, en ausencia de función APC, la β -catenina se acumularía en el citoplasma y núcleo, posiblemente afectando tanto la transcripción de genes diana como a la interacción célula-célula mediante E-cadherina. Las mutaciones de APC son frecuentes en varios tipos de tumor en seres humanos, incluyendo tumores intestinales y otros tumores epiteliales. Se ha encontrado pérdida de heterocigosidad en el locus APC o niveles aumentados de β -catenina en más de un 25 % de los cánceres de mama. Furuuchi K., Tada M., Yamada H., Kataoka A., Furuuchi N., Hamada J., Takahashi M., Todo S. y Moriuchi T. "Somatic mutations of the APC gene in primary breast cancers", *American Journal of Pathology* (2000) 156: 1997-2005; Jonsson M., Borg A., Nilbert M. y Andersson T., "Involvement of adenomatous polyposis coli (APC)/beta-catenin signaling in human breast cancer", *European Journal of Cancer* (2000) 36: 242-248. Por tanto, los tipos de lesiones que aparecen en estos ratones serán molecular e histológicamente similares a los cánceres de mama en seres humanos.

El fondo genético puede afectar a la incidencia, la latencia y el tipo de lesiones mamarias que se desarrollan. Por ejemplo, los ratones FVBxB6 *Apc*^{Min/+} hembra desarrollan una media de 0,2 tumores mamarios por ratón, pero 4 hiperplasias por ratón al cabo de 120 días de tratamiento. Los BALB/xB6 *Apc*^{Min/+} desarrollan una media de 1,8 tumores mamarios y 0,6 hiperplasias por ratón. Moser A.R., Hegge L.F., Cardiff R.D. *Cancer Research* (2001) 61: 3480-3485. Los ratones FVBxB6 y BALBxB6 *Apc*^{Min/+} desarrollan tanto SCC mamarios como adenocarcinomas (AC).

Las lesiones hiperplásicas en los ratones FVBxB6 *Apc*^{Min/+} pueden clasificarse como hiperplasias alveolares o nódulos escamosos. Moser A.R., Hegge L.F. y Cardiff R.D. "Genetic background affects susceptibility to mammary tumors and hyperplasias in *Apc*^{Min/+} mice", *Cancer Research* (2001) 61: 3480-3485. Las hiperplasias alveolares son precursoras de los adenocarcinomas y los nódulos escamosos son lesiones precursoras de SCC. Por tanto, mediante la manipulación del fondo genético, pueden generarse ratones que desarrollan múltiples tipos de hiperplasias y carcinomas, a menudo en el mismo animal. Las hiperplasias alveolares se parecen a lóbulos atípicos (de tipo A) encontrados habitualmente en muestras de mamas humanas. Cardiff R.D. y Wellings S.R. "The comparative pathology of human and mouse mammary glands" *Journal of Mammary Gland Biology & Neoplasia* (1999) 4: 105-122. Estos lóbulos atípicos son más comunes en mamas cancerosas o en la mama opuesta en mujeres con cáncer de mama. Aunque el SCC no es un tipo frecuente de tumor de mama, el AC se parece al tipo común de tumor de mama humano. Además, los tumores con alteraciones en la ruta de APC son comunes en cánceres de mama humanos. Se ha encontrado pérdida de heterocigosidad en el locus APC o niveles aumentados de β -catenina en más de un 25 % de los cánceres de mama. Furuuchi K., Tada M., Yamada H., Kataoka A.,

Furuuchi N., Hamada J., Takahashi M., Todo S. y Moriuchi T. "Somatic mutations of the APC gene in primary breast cancers", *American Journal of Pathology* (2000) 156: 1997-2005, 35; Jonsson M., Borg A., Nilbert M. y Andersson T., "Involvement of adenomatous polyposis coli (APC)/beta-catenin signaling in human breast cancer", *Eur. Journal of Cancer* (2000) 36: 242-248. Por tanto, los tipos de lesiones que aparecen en estos ratones serán molecular e histológicamente similares a los cánceres de mama en seres humanos. Uno de los aspectos y potencias únicos de este modelo es la capacidad de generar ratones que desarrollan múltiples tipos de hiperplasias y carcinomas mamarios, a menudo en el mismo animal. De este modo, puede ensayarse la captación y retención de NM404 en múltiples tipos de hiperplasias y tumores en el mismo animal.

La infección con el virus del poliovirus de ratones conduce al desarrollo de numerosos tipos tumorales, incluyendo tumores mamarios. Los ratones endógenos que expresan el antígeno T medio de poliovirus (PyVT) bajo el control del LTR del virus del tumor mamario de ratón (MMTV) desarrollan displasias y tumores mamarios multifocales rápidamente. Amy Moser, Guy C.T., Cardiff R.D. y Muller W.J. "Induction of mammary tumors by expression of polyomavirus middle T oncogene: a endogenous mouse model for metastatic disease" *Molecular & Cellular Biology* (1992) 12: 954-961. Puede observarse la evidencia de carcinoma *in situ* tan temprano como a las tres semanas de edad, con un 100 % de incidencia de tumores mamarios tan temprano como a las 5 semanas de edad. Los tumores se clasifican principalmente como AC y/o adenoacantomas. Los ratones desarrollan múltiples lesiones metastásicas en el pulmón al cabo de 50 días de la aparición del tumor primario. Lifsted T., Le Voyer T., Williams M., Muller W., Klein-Szanto A.A., Buetow K.H. y Hunter K.W. "Identification of inbred mouse strains harboring genetic modifiers of mammary tumor age of onset and metastatic progression" *Int. J. of Cancer* (1998) 77: 640-644. Por tanto, estos ratones proporcionan un modelo rápido de cáncer mamario metastásico. Como con los ratones $Apc^{Min/+}$, el fondo genético afecta al curso temporal de desarrollo del tumor y la dispersión metastásica. Lifsted T., Le Voyer T., Williams M., Muller W., Klein-Szanto A.A., Buetow K.H. y Hunter K.W. "Identification of inbred mouse strains harboring genetic modifiers of mammary tumor age of onset and metastatic progression" *Int. J. of Cancer* (1998) 77: 640-644. Por tanto, los inventores usan cruces para generar ratones con un curso de desarrollo tumoral más lento. El PyVT puede asociarse con miembros de la familia de SRC cinasa, fosfatidilinositol-3"-cinasa, la proteína adaptadora SHC y proteína fosfatasa 2A. Dankort D.L. y Muller W.J., "Transgenic models of breast cancer metastasis" *Cancer Treatment & Research* (1996) 83: 71-88. Se observa frecuentemente la activación de cinasas de la familia de SRC en tumores de mama humanos. Amy Moser, Muthuswamy S.K. y Muller W.J. "Activation of the Src family of tyrosine kinases in mammary tumorigenesis", *Advances in Cancer Research* (1994) 64: 111-123.

Estudios de formación de imágenes: se radiodó NM404 (Fig. 3A, 100 μ g) con ^{125}I mediante intercambio isotópico en una mezcla fundida de ácido pivalico. Después de la purificación por HPLC, se disolvió en una solución acuosa de Tween 20 al 2 % antes de la inyección en la vena de la cola (15 μ Ci/20 g de ratón) en 6 ratones $Apc^{Min/+}$ hembra. Se anestesiaron los ratones y se exploraron durante hasta 50 días después de la inyección en un escáner radio TLC AR2000 de Bioscan modificado (incrementos de 1 mm a 2 min de adquisición/carril y colimador de alta resolución de 1 mm) y también en un escáner microTC de Imtek (390 etapas) para comparación anatómica. Se exhibieron las imágenes de microTC usando software Amira. En el sacrificio, se formaron imágenes *ex vivo* de las glándulas mamarias o tumores extirpados, se extirparon las lesiones, se pesaron y se cuantificó la radiactividad. Se remitieron las muestras de lesión a clasificación histológica. En caso necesario, se inyectó por vía intravenosa antes de la exploración por TC un agente de contraste de TC del conjunto de la sangre de larga acción (BP10), desarrollado en el laboratorio de los inventores y adecuado para largos tiempos de adquisición de microTC, para ayudar a la visualización de los vasos sanguíneos (Fig. 19). Weichert J.P. *et al.*, *Radiology* (2000) 216: 865-871.

Resultados y discusión: este modelo es único en que se desarrollan lesiones mamarias hiperplásicas, carcinomas mamarios y adenomas intestinales en el mismo ratón. Los resultados de formación de imágenes iniciales con NM404 (Fig. 17, 18) han mostrado una notable captación (>20 % dosis/g) y una prolongada retención en todos los carcinomas mamarios espontáneos en el intervalo de 2-15 mm de diámetro. Aunque la localización tumoral aparece rápidamente, la radiactividad de fondo persiste durante varios días en el hígado e intestino durante la fase de aclaramiento del cuerpo. El análisis por HPLC de la orina y heces radiactivas indicó la presencia de metabolitos y no NM404 original. La retención tumoral de NM404 persistió durante 50 días, el punto final predeterminado del estudio. Sin embargo, la NM404 no se localizó en pólipos adenomatosos intestinales encontrados frecuentemente en estos ratones (Fig. 18). Las imágenes de microTC confirmaron la presencia y localización precisa de todos los tumores mamarios (Fig. 19). La extracción lipídica y posterior análisis por HPLC del tejido tumoral indicaron que la radiactividad seguía asociada al compuesto original. Como se ha observado en estudios de cultivo celular previos, la NM404 aparentemente se metaboliza y elimina de células normales, pero se atrapa metabólicamente en membranas de células tumorales.

Conclusiones: la NM404 ha exhibido una notable avidéz tumoral en los modelos de tumor por xenoinjerto animal y humano examinados hasta la fecha. Además, aunque exhibía una retención selectiva y prolongada por tumores mamarios en este modelo tumoral espontáneo, no se localizaba en los pólipos adenomatosos intestinales asociados.

H. Ejemplo de referencia VIII: Especificidad por hiperplasia frente a neoplasia en el modelo de adenocarcinoma mamario endógeno $Apc^{Min/+}$

Materiales y procedimientos: Mmodelo de ratón $Apc^{Min/+}$: Este modelo comprende ratones portadores del alelo Min de *Apc* (ratones $Apc^{Min/+}$). Este modelo ofrece ventajas específicas frente a modelos de xenoinjerto en que los ratones $Apc^{Min/+}$ hembra están predispuestos a desarrollar hiperplasias y carcinomas mamarios y adenomas intestinales. En fondo genético de C57BL/6J, aproximadamente un 5 % de las hembras no tratadas desarrollarán un tumor mamario al cabo de 100 días de edad. Moser A.R., Dove *et al.*, *Proc. Natl. Acad. Sci. USA* (1993) 90: 8977-8981. La incidencia y multiplicidad de las lesiones mamarias puede aumentarse mediante una sola dosis de etilnitrosourea (ENU), un agente alquilante de acción directa. El tratamiento con ENU da como resultado que un 90 % de las hembras B6 $Apc^{Min/+}$ desarrollan una media de 3 carcinomas de células escamosas mamarios (SCC), pero pocas lesiones hiperplásicas al cabo de 60 días de tratamiento.

El fondo genético puede afectar a la incidencia, latencia y tipo de lesiones mamarias que se desarrollan. Por

ejemplo, los ratones FVBxB6 $Apc^{Min/+}$ hembra desarrollan una media de 0,2 tumores mamarios por ratón, pero 4 hiperplasias por ratón al cabo de 120 días de tratamiento. Los BALB/xB6 $Apc^{Min/+}$ desarrollan una media de 1,8 tumores mamarios y 0,6 hiperplasias por ratón. Moser A.R, Hegge L.F., Cardiff R.D. *Cancer Research* (2001) 61: 3480-3485. Los ratones FVBxB6 y BALBxB6 $Apc^{Min/+}$ desarrollan tanto SCC mamarios como adenocarcinomas (AC).

5 Estudios de formación de imágenes: Se radioyodó NM404 (Fig. 3A, 100 μ g) con ^{125}I mediante intercambio isotópico en una mezcla fundida de ácido píválico. Después de la purificación por HPLC, se disolvió en una solución acuosa de Tween 20 al 2 % antes de la inyección en la vena de la cola (15 μ Ci/20 g de ratón) en 6 ratones $Apc^{Min/+}$ hembra. Se anestesiaron los ratones y se exploraron durante hasta 30 días después de la inyección en un escáner radioTLC AR2000 de Bioscan (incrementos de 1 mm a 2 min de adquisición/carril y colimador de alta resolución de 1 mm) y también en un escáner microTC de Imtek (390 etapas) para comparación anatómica. Se exhibieron las imágenes de microTC usando software Amira. En el sacrificio, se formaron imágenes *ex vivo* de las glándulas mamarias o tumores extirpados, se extirparon las lesiones, se pesaron y se cuantificó la radiactividad. Se remitieron las muestras de lesión a clasificación histológica. En caso necesario, se inyectó por vía intravenosa antes de la exploración por TC un agente de contraste de TC del conjunto de la sangre de larga acción (BP20), desarrollado en el laboratorio de los inventores y adecuado para largos tiempos de adquisición de microTC, para ayudar a la visualización de los vasos sanguíneos (Fig. 19). Weichert J.P. *et al.*, *Radiology* (2000) 216: 865-871.

Resultados y discusión: este modelo es único en que lesiones mamarias hiperplásicas, carcinomas mamarios y adenomas intestinales se desarrollan en el mismo ratón. Los resultados de formación de imágenes iniciales con NM404 (Fig. 20, 21) han mostrado una notable captación (>20 % dosis/g) y una prolongada retención en todos los carcinomas mamarios espontáneos en el intervalo de 2-15 mm de diámetro. Aunque la localización tumoral aparece rápidamente, la radiactividad de fondo persiste durante varios días en el hígado e intestino durante la fase de aclaramiento del cuerpo. El análisis por HPLC de la orina y heces radiactivas indicó la presencia de metabolitos y no de NM404 original. La retención tumoral de NM404 persistió durante >21 días, el punto final predeterminado del estudio. Sin embargo, la NM404 no se localizó en hiperplasias alveolares locales ni en pólipos adenomatosos intestinales encontrados frecuentemente en estos ratones (Fig. 21). Las imágenes de microTC confirmaron la presencia y localización precisa de todos los tumores mamarios (Fig. 22). La NM404 aparentemente se metaboliza y elimina de células normales, pero se atrapa metabólicamente en membranas de células tumorales.

Conclusiones: la NM404 ha exhibido una notable avidéz tumoral en 20/20 modelos de tumor por xenoinjerto animal y humano examinados hasta la fecha. Además, aunque exhibía una retención selectiva y prolongada por adenocarcinomas y carcinomas de células escamosas mamarios en este modelo tumoral espontáneo, no se localizaba en las hiperplasias alveolares focales ni pólipos adenomatosos intestinales asociados y por tanto parece ser selectiva de células tumorales malignas.

I. Ejemplo de referencia IX: Mecanismo de retención selectiva de NM404

Introducción: ciertos análogos de éter fosfolipídico tales como NM404 se retienen selectivamente en muchos tipos de células tumorales durante un tiempo prolongado. Los inventores buscaron evaluar el mecanismo de retención selectiva de NM404 en células tumorales usando tanto un ensayo enzimático para evaluar la actividad de la proteína fosfolipasa D (PLD) como PCR cuantitativa. Los inventores teorizaron que los niveles reducidos de PLD en células tumorales dan como resultado una reducción de la capacidad de metabolizar y excretar NM404.

Procedimientos: se analizaron suspensiones monocelulares o líneas celulares tumorales de murino incluyendo hepa-1 (hematoma), CT26 (adenocarcinoma colorrectal) y TS/A (adenocarcinoma de mama) con dos ensayos: (1) ensayo Amplex® Red, que usa un kit comercialmente disponible (Molecular Probes) que evalúa la actividad de la proteína PLD usando un lector de microplaca de fluorescencia, y (2) PCR cuantitativa para determinar el nivel de ARNm de PLD. Se compararon las líneas celulares tumorales con tejido hepático normal, que exhibe mayores niveles de captación y eliminación de NM404 y por tanto probablemente tiene niveles menores de PLD que otros tejidos normales. Para el ensayo Amplex® Red, se extrajo la proteína total usando una solución detergente (Triton X-100) y se comparó la cantidad de PLD con un control positivo estándar. Para PCR, se purificó el ARNm y se convirtió en ADNc usando transcriptasa inversa (Promega). Las condiciones para la amplificación de ADN para PCR instantánea incluían: 94 °C, 30 s; 50 °C, 30 s y 72 °C, 30 s) durante 50 ciclos (iCycler, IQmix, Bio-Rad). Se usó el cebador de PLD1 (de codificación) 5'-TCTGGTTTCACCCCGTCAGAA-3' (no de codificación) 5'-TTGCTCATATCTGCGGCGAT-3'. Se comparó el producto con un ADNc patrón (GAP-DH, Biosource) diluido de 1 μ g a 10⁻⁷ μ g. Todos los ensayos se realizaron por duplicado.

Resultados: se cuantificó la PLD como se muestra en la Tabla 3. Tanto la actividad de proteína PLD como los niveles de ARNm eran significativamente menores que en tejido hepático normal ($p < 0,05$, ensayo de t) en todas las líneas celulares.

55 Conclusión: se observaron tanto actividad de proteína PLD reducida como reducción de ARNm de PLD en líneas celulares tumorales de murino. Por tanto, el mecanismo de retención selectiva de NM404 debe ser debido a una reducción de la degradación de NM404 por PLD. La actividad de PLD reducida en el tumor puede servir como diana molecular potencial para agentes antitumorales.

Tabla 3

Célula/tejido	Actividad de proteína PLD (mU/fluorescencia/ μ g de proteína/ml)	ARNm (μ g x 10 ⁻⁵ / 0,01 μ g de ADNc total)
Hepa-1	3,3	6,2

CT26	7,8	2,4
TS/A	2,8	4,0
Hígado normal	14,1	12,2

J. Ejemplo X: Características terapéuticas en el modelo de tumor mamario de murino endógeno

Modelos para el estudio de terapia de NM404: Aunque la supervivencia a largo plazo no es esencial para los estudios de imagen, es ventajoso para los estudios de terapia propuestos. Los modelos usados para estudios de imagen padecen tumores intestinales concomitantes que habitualmente conducen a la muerte del animal. Para aumentar el número de tumores que se desarrollan por ratón y reducir el número de tumores intestinales con la esperanza de aumentar el periodo de vida de los ratones portadores de tumor, el Dr. Moser ha cruzado recientemente ratones B6 *Min/+* macho con ratones C57BR/cdJ (BR) hembra. Los ratones BRB6 F1 *Min/+* hembra resultantes desarrollaron significativamente más tumores mamarios que los ratones B6 *Min/+* hembra ($p=0,016$), una media de casi 5. El número de ratones con tumores y el tiempo hasta el primer tumor no fueron diferentes entre estas dos cepas ($P=1$ y $P=0,06$, respectivamente) (Fig. 25). El número aumentado de tumores mamarios de los ratones BRB6 F1 puede deberse, en parte, a los tiempos de supervivencia significativamente más largos de los ratones BRB6 F1 *Min/+* híbridos respecto a los ratones B6 *Min/+* ($P=2 \times 10^{-7}$).

Los ratones B6 y BRB6 F1 *Min/+* eran muy similares con respecto al fenotipo de glándula mamaria, pero bastante diferentes en susceptibilidad a tumores intestinales. Las cepas B6 y BR pueden considerarse fondos sensibles para tumorigénesis mamaria inducida por *Min*, ya que los ratones desarrollaron un gran número de tumores en un corto tiempo después del tratamiento con ENU. Sin embargo, la cepa BR porta alelos de resistencia dominantes en loci modificadores que afectan al desarrollo de tumor intestinal, lo que puede probarse relevante para el estudio de terapia propuesto. Se presenta una comparación de estas cepas en la Tabla 2.

Tabla 2. El fondo genético afecta al desarrollo de tumores mamarios e intestinales en ratones *Min/+*

Cepa	Nº de ratones	% con tumor mamario	Nº medio de tumores mamarios/ratón	Nº con lesiones mamarias (%)	Nº medio de lesiones mamarias/ratón	Nº medio de tumores intestinales/ratón	Supervivencia media en días después de ENU (intervalo)
B6	45	93	3,3 ± 2,0	17 (38)	0,6 ± 0,9	34 ± 10	64 (43-78)
BRxB6	18	94	4,9 ± 2,6	7 (39)	0,5 ± 0,7	14 ± 4	91 (58-118)
FVBxB6	18	17	0,2 ± 0,5	18 (100)	4,1 ± 2,4	12 ± 6 ^e	127 (93-178)

^a Información de 16 ratones, ya que los intestinos de 2 ratones se perdieron en el procesamiento.

Los ratones se generaron cruzando hembras de cada cepa con machos B6 *Min/+*. Se trataron los ratones hembra con ENU a los 30-45 días de vida y se sacrificaron cuando estaban moribundos. Sólo se muestran los resultados de los ratones *Min/+*. Los tumores mamarios se definen como aquellos tumores identificados en la necropsia, mientras que las lesiones mamarias son las lesiones focales pequeñas observadas en las cantidades totales de la 1^a, 4^a y 5^a glándula mamaria. Los tumores intestinales se contaron en tres secciones de 4 cm del intestino delgado (duodeno, yeyuno e íleon) y el colon entero. Todos los ratones *Min/+* desarrollaron tumores intestinales. Los valores son medias ± SD

Resultados de formación de imágenes preliminares con NM404 en ratones *Min*: En un experimento preliminar para mostrar que la NM404 se localiza en tumores de mama de ratón FVBxB6 *Apc^{Min/+}* endógeno, se inyectaron a dos animales (IV en vena de la cola) ¹²⁵I-NM404 (15 µCi) y se formaron imágenes en un escáner radioTLC AR2000 de Bioscan modificado (equipado con un colimador de alta resolución de 1 mm, adquisición bidimensional y software de análisis) a los 1, 4 y 7 días después de la inyección (Fig. 27A, B). Cada animal experimentó exploración microTC (Fig. 27) el día 10 antes del sacrificio y disección para extraer las glándulas mamarias y tumores asociados. Los puntos focales intensos se correlacionaban visualmente con todos los tumores en imágenes de Bioscan *ex vivo* (Fig. 27C). Aunque los ganglios linfáticos son visibles, no se asoció radiactividad con ellos, indicando una falta de infiltración de células tumorales. El tumor principal en la Fig. 27C se clasificó histológicamente como adenocarcinoma. Había cuatro tumores mamarios en ambos ratones y todos eran fácilmente detectables en imágenes de Bioscan *ex vivo* de las glándulas mamarias extirpadas.

Potencial radioterapéutico de NM404: Durante el transcurso de los estudios recientes de captación y retención en tumor de ratón con dosis "formadoras de imágenes" (15-20 µCi/20 g de ratón) de NM404 marcada con ¹²⁵I, se han observado varias respuestas terapéuticas aparentes (resultados no publicados). En un modelo de tumor mamario de ratón *Apc^{Min/+}*, se ha observado generalmente que el crecimiento tumoral permanece estático después de una sola inyección intravenosa de NM404. Algunos de estos animales perdieron también todo su pelo sobre los tumores

- 5 mamarios mayores aproximadamente 8 días después de la inyección. Además, estos ratones tienen también tumores intestinales y padecen hemorragias intestinales que dan como resultado una grave anemia, que vuelve sus pies blancos. El Dr. Moser observó que los pies de estos ratones habían vuelto a un color rosa aproximadamente 5 días después de una sola inyección de NM404. Tras la eventual disección de estos animales, se observó que sólo unos pocos, o ninguno, de los 20 o así tumores intestinales encontrados habitualmente a esta edad permanecían realmente. El fenómeno de "pie blanco a rosa" se observó también en un modelo de adenocarcinoma intestinal de ratón separado, pero más agresivo, en el que la disección a los 12 días después de administración de NM404 reveló de nuevo que la mayoría, si no todos, los tumores intestinales esperados habían desaparecido. En ambos modelos intestinales, los animales que recibieron NM404 superaron fácilmente el tiempo de vida de sus compañeros de camada no tratados. Estos descubrimientos coincidentes se recomfirmaron en dos grupos de edad similar separados cada uno de más de 6 ratones. Estas observaciones con ^{125}I -NM404 indican el potencial de aplicaciones radioterapéuticas, particularmente si se marca con yodo 131. Los estudios de captación y retención tumorales cuantitativos expuestos en este modelo de tumor mamario propuesto proporcionarán también suficientes datos para iniciar un análisis integral de dosimetría para este agente para estimar su verdadero potencial radioterapéutico.
- 15 Elección del isótopo: Debido a su semivida física de 60 días, y su baja energía de emisión de fotón de 28 keV, el yodo 125 es adecuado para experimentos de formación de imágenes en ratones y ratas. El yodo 125 ofrece también características terapéuticas y se usa actualmente en implantes de braquiterapia de próstata permanentes. En un experimento de formación de imágenes, se inocularon a 2 ratones desnudos implantes de células tumorales escamosas subcutáneas 1 y 6 cada uno en flancos opuestos. Se usaron células SCC1 y 6 debido a que una es radiosensible respecto a la otra. Después de 14 días, cuando el tamaño tumoral medio (4 en total) se aproximaba a 0,5 cm de diámetro, uno de los ratones recibió 20 μCi de NM404 marcada con ^{125}I y el otro recibió NM404 no marcada en una dosis por masa igual. El ratón que había recibido sólo el compuesto no marcado tuvo que sacrificarse 20 días después de la inyección debido a que ambos tumores alcanzaron el límite de tamaño de terminación definido en el protocolo de uso animal. Ambos tumores en el ratón con ^{125}I -NM404 tuvieron una regresión drástica e inesperada a lo largo de varias semanas (Fig. 28). De hecho, los tumores de este ratón nunca alcanzaron el tamaño terminal y el ratón se sacrificó realmente después de 90 días para recoger secciones histológicas. En ese momento, el centro del tumor se había vuelto necrótico mientras que el borde periférico parecía algo viable. El examen histológico confirmó un centro necrótico y un borde viable. Aunque los factores de suministro de sangre pueden contribuir a dichas observaciones, también es posible que la emisión de fotones de ^{125}I diera como resultado un mal equilibrio de protones en la periferia del tumor, dando como resultado una subdosificación de la "corteza" del tumor. Este tema del equilibrio electrónico es crítico en la oncología por radiación. Los fotones viajan una distancia finita, determinada por su energía, antes de interactuar con tejido y ejercer su efecto biológico. Un fotón con una energía demasiado alta puede dar como resultado la subdosificación de la periferia del nódulo tumoral, ya que los protones salen del nódulo (fuera del tumor) antes de depositar su dosis. Esto podría ser un problema con los fotones de ^{125}I , sin embargo, la baja energía asegura una deposición muy local. Cálculos de Monte Carlo complejos podrían refinar dichas estimaciones, pero el mejor procedimiento para determinar la selección óptima de isótopo es la experimentación, ya que hay muchos factores en juego que no pueden modelarse exactamente (detalles de la distribución en tejido, paso múltiple, etc.). La única ventaja de ^{125}I es que todos los fotones son de baja energía, asegurando una exposición muy limitada de los tejidos normales que rodean el tumor.
- 40 El yodo 131 se ha usado con gran eficacia en el tratamiento de cáncer de tiroides. Dosis muy seguras de ^{131}I pueden controlar las deposiciones subclínicas de cáncer de tiroides bien diferenciado, lo que concentra el yodo muy ávidamente como el tiroides normal. Este procedimiento de captación activa limita la dosis a tejidos normales. El yodo 131 tiene emisiones tanto beta como algunas gamma, pero la dosis de tejido predominante surge de las emisiones beta. Los inventores han seleccionado a NM404 marcada con ^{131}I basándose en el éxito clínico con el cáncer de tiroides acoplado a los resultados obtenidos con Bexxar (un agente basado en anticuerpo marcado con yodo 131) en pacientes con linfoma de grado bajo. Las emisiones beta predominantes y la mayoría de las emisiones gamma de baja energía optimizan la homogeneidad de la dosis en el nódulo tumoral mismo. Además, la corta semivida (8 días) proporciona una intensidad de dosis más clínicamente relevante en comparación con la semivida de 60 días de ^{125}I . Estos factores permitirán a los inventores hacer la mejor valoración de la eficacia antitumoral de este agente. Es una desventaja potencial de ^{131}I que hay también una emisión gamma de alta energía que podría exponer realmente a tejidos circundantes adyacentes a más radiación de la que aparecería con ^{125}I . Los tumores en el modelo endógeno propuesto en la presente memoria están localizados periféricamente en las glándulas mamarias y por tanto no deberían representar una amenaza inmediata para el bienestar global del animal. Puesto que la toxicidad de órganos es también uno de los puntos finales del estudio, se valora la reacción del tejido circundante y los sistemas de órganos clave (médula, hígado, riñones, intestino, cerebro, etc.). Los datos de distribución en tejido y dosimetría real de la NM404 radiomarcada determinarán su potencial terapéutico óptimo. Es posible que diferentes isótopos se complementen entre sí en el ajuste terapéutico.

IV. REFERENCIAS

- (1) Cancer Facts and Figures. American Cancer Society 2001.
- 60 (2) Penna C., Nordlinger B. "Colorectal metastasis (liver and lung)". Surg. Clin. North. Am. 2002; 82:1075-10xi.
- (3) Fong Y., Fortner J., Sun R.L., Brennan M.F., Blumgart L.H. "Clinical score for predicting recurrence after hepatic resection for metastatic colorectal cancer: analysis of 1001 consecutive cases". Ann. Surg. 1999; 230:309-318.
- 65 (4) Ike H., Shimada H., Ohki S., Togo S., Yamaguchi S., Ichikawa Y. "Results of aggressive resection of lung metastases from colorectal carcinoma detected by intensive follow-up". Dis. Colon Rectum 2002; 45:468-473.
- (5) O'Dwyer P.J., Stevenson J.P., Haller D.G., Rotman N., Giantonio B.J. "Follow-up of stage B and C

colorectal cancer in the United States and France". Seminars in Oncology 2001; 28: supl 9.

(6) Wichmann M.W., Lau-Werner U., Muller C., Hornung H.M. Stieber P., Schildberg F.W., "The Colorectal Cancer Study Group. Carcinoembryonic antigen for the detection of recurrent disease following curative resection of colorectal cancer". Anticancer Research 2000; 20: 4953-4955.

5 (7) Lencioni R., Cioni D., Bartolozzi C., "Percutaneous radiofrequency thermal ablation of liver malignancies: techniques, indications, imaging findings, and clinical results", Abdom. Imaging 2001; 26: 345-360.

(8) Curley S.A., Izzo F., Delrio P. *et al.* "Radiofrequency ablation of unresectable primary and metastatic hepatic malignancies: Results in 123 patients". Ann. Surg. 1999; 230: 1-8.

10 (9) Solbiati L., Livraghi T., Goldberg S.N. *et al.* "Percutaneous radio-frequency ablation of hepatic metastases from colorectal cancer: long-term results in 117 patients". Radiology 2001; 221: 159-166.

(10) Saltz L.B., Cox J.V., Blanke C., Rosen L.S., Fehrenbacher L., Moore M.J., Maroun J.A., Ackland S.P., Locker P.K., Pirootta N., Elfring G.L., Miller L.L. "Irinotecan plus fluorouracil and leucovorin for metastatic colorectal cancer. Irinotecan Study Group". N. Engl. J. Med. 2000; 343: 905-914.

15 (11) De Gramont A., Bosset J.F., Milan C., Rougier P., Bouche O., Etienne P.L., Morvan F., Louvet C., Guillot T., Francois E., Bedenne L. "Randomized trial comparing monthly low-dose leucovorin and fluorouracil bolus with bimonthly high-dose leucovorin and fluorouracil bolus plus continuous infusion for advanced colorectal cancer: a French intergroup study". J. Clin. Oncol. 1997; 15: 808-815.

20 (12) "Modulation of fluorouracil by leucovorin in patients with advanced colorectal cancer: evidence in terms of response rate. Advanced Colorectal Cancer Meta-Analysis Project". J. Clin. Oncol. 1992; 10: 896-903.

25 (13) Giacchetti S., Perpoint B., Zidani R., Le Bail N., Faggiuolo R., Focan C., Chollet P., Llory J.F., Letourneau Y., Coudert B., Bertheaut-Cvitkovic F., Larregain-Fournier D., Le Rol A., Walter S., Adam R., Misset J.L., Levi F. "Phase III multicenter randomized trial of oxaliplatin added to chronomodulated fluorouracil-leucovorin as first-line treatment of metastatic colorectal cancer". Journal of Clinical Oncology 2000; 18: 136-147.

(14) Mayr N.A., Taoka T., Yuh W.T. *et al.* "Method and timing of tumor volume measurement for outcome prediction in cervical cancer using magnetic resonance imaging". International Journal of Radiation Oncology, Biology, Physics 2002; 52: 1:14-22.

30 (15) Greven K., Williams D., Keyes J. *et al.* "Can positron emission tomography distinguish tumor recurrence from irradiation sequelae in patients treated for larynx cancer?" Cancer Journal Scientifica American 1997; 3: 353-357.

(16) Snyder F., Wood R. "Alkyl and alk-1-enyl ethers of glycerol in lipids from normal and neoplastic human tissues". Cancer Research. 1969; 29: 251-257.

35 (17) Snyder F., Blank M.L., Morris H.P. "Occurrence and nature of o-alkyl and o-alkyl-1-enyl moieties of glycerol in lipids of Morris transplanted hepatomas and normal rat livers". Biochem Biophys Acta. 1969; 176: 502-510.

40 (18) Rampy M.A., Pinchuk A.N., Weichert J.P., Skinner R.W., Fisher S.J., Wahl R.L., Gross M.D., Counsell R.E. "Synthesis and biological evaluation of radioiodinated phospholipid ether stereoisomers", J. Med. Chem. 1995; 38: 33156-3162.

(19) Weichert J.P., Van Dort M.E., Groziak M.P., Counsell R.E. "Radioiodination via isotope exchange in pivalic acid". Int. J. Appl. Rad. Isotopes. 1986; 37:907-913.

45 (20) Plotzke K.P., Haradahira T., Stancato L., Olken N.M., Skinner S., Gross M.D., Wahl R.L., Counsell R.E. "Selective localization of radioiodinated alkylphosphocholine derivatives in tumors". Int. J. RadPart B, Nucl. Med. & Biology. 1992; 79(7): 765-773.

(21) Plotzke K.P., Fisher S.J., Wahl R.L., Olken N.M., Skinner S., Gross M.D., Counsell R.E. "Selective localization of a radioiodinated phospholipid ether analog in human tumor xenografts". J. Nucl. Med. 1993; 34(5): 787-792.

50 (22) Rampy M.A., Brown R.S., Pinchuk A.N., Weichert J.P., Skinner R.W., Fisher S.J., Wahl R.L., Gross M.D., Ethier S.P., Counsell R.E. "Biological disposition and imaging of a radioiodinated alkylphosphocholine in two rodent models of breast cancer". J. Nucl. Med. 1996; 37(9): 1540-1545.

(23) Arthur G., Bittman R. "The inhibition of cell signaling pathways by antitumor ether lipids". Biochim Biophys Acta. 1998; 1390: 85-102.

55 (24) Counsell R.E., Longino M., Pinchuk A., Skinner S., Weichert J. "Synthesis and evaluation of radioiodinated phospholipid ethers for imaging of prostate cancer". Quart. J. Nucl. Med. 1997; 41(supl. 1): 14-16.

(25) Weber S.M., Shi F., Heise C., Warner T., Mahvi D.M. "Interleukin-12 gene transfer results in CD8-

dependent regression of murine CT26 liver tumors". Ann. Surg. Oncol. 1999; 6: 186-194.

(26) Imboden M., Murphy K.R., Rakhmilevich A.L., Neal Z.C., Xiang R., Reisfeld R.A., Gillies S.D., Sondel P.M. "The level of MHC class I expression on murine adenocarcinoma can change the antitumor effector mechanism of immunocytokine therapy". Cancer Res. 2001; 61: 1500-1507.

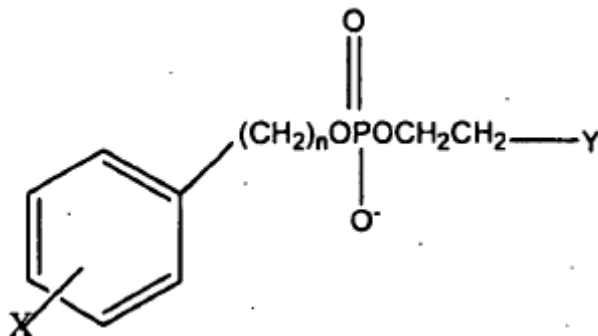
5 **(27)** Weichert J.P., Longino M.A., Bakan D.A., Spigarelli M.G., Chou T., Schwendner S.W., Counsell R.E. "Polyiodinated Triglyceride Analogs as Potential CT Imaging Agents for the Liver". J. Med. Chem. 1995; 38:636-646.

(28) "Rodent Tumor Models In Experimental Cancer Therapy", Robert F. Kallman ed, Pergamon Press, Nueva York, pág. 111-132, 1987.

10 "DIAPEUTIC" es una marca comercial de Collectar, LLC.

REIVINDICACIONES

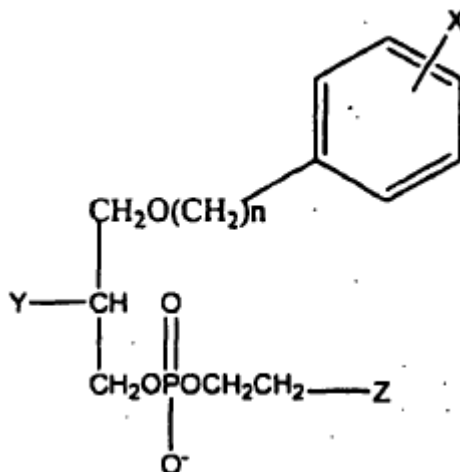
1. El uso de un análogo de éter fosfolipídico para la producción de una composición farmacéutica para el tratamiento del cáncer de páncreas, cáncer de ovarios, melanoma, glioma, carcinosarcoma y cáncer de colon, en el que el análogo fosfolipídico se selecciona de la fórmula I:



Fórmula I

5

en la que X se selecciona del grupo que consiste en isótopos radiactivos de yodo; n es un número entero entre 16 y 30 e Y se selecciona del grupo que comprende N^+H_3 , $HN^+(R)_2$ y $N^+(R)_3$, en el que R es un sustituyente alquilo o arilalquilo, o la Fórmula II



Fórmula II

10 en la que X es un isótopo radiactivo de yodo; n es un número entero entre 16 y 30; Y se selecciona del grupo que consiste en H, OH, COOH, COOR y OR, y Z se selecciona del grupo que consiste en N^+H_3 , $HN^+(R)_2$ y $N^+(R)_3$, en el que R es un sustituyente alquilo o arilalquilo.

2. El uso de la reivindicación 1, en el que X se selecciona del grupo de isótopos radiactivos del yodo que consiste en ^{122}I , ^{123}I , ^{124}I , ^{125}I y ^{131}I .

15 3. El uso de la reivindicación 2, en el que X es ^{125}I o ^{131}I .

4. El uso de una cualquiera de las reivindicaciones 1 a 3, en el que el éter fosfolipídico es

18-(p-yodofenil)octadecilfosfocolina,

1-O-[18-(p-yodofenil)octadecil]-1,3-propanodiol-3-fosfocolina o

1-O-[18-(p-yodofenil)octadecil]-2-O-metil-rac-glicero-3-fosfocolina,

20 en los que el yodo está en forma de un isótopo radiactivo

5. El uso de la reivindicación 4, en el que el éter fosfolipídico es

18-(p-yodofenil)octadecilfosfocolina y X es ^{131}I .

6. Un análogo del éster fosfolipídico para usar en el tratamiento del cáncer pancreático, cáncer de ovarios, melanoma, glioma, carcinosarcoma y cáncer de colon, en el que el análogo fosfolipídico se selecciona de la Fórmula I o la Fórmula II, como se define en una cualquiera de las reivindicaciones 1 a 5.

25

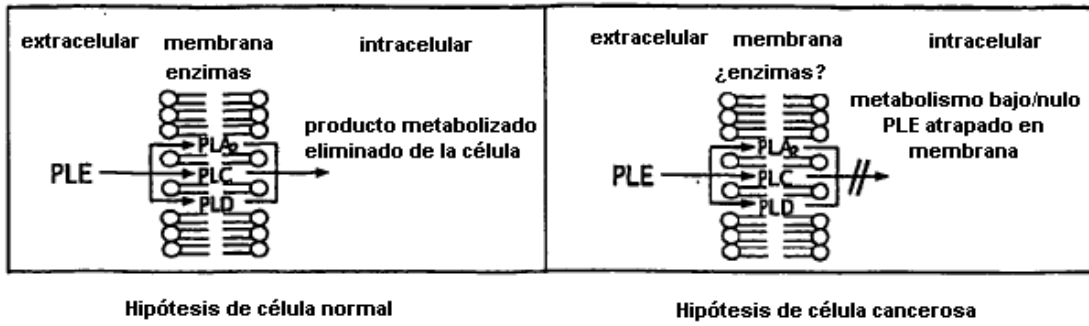


Fig. 1




Fig. 2

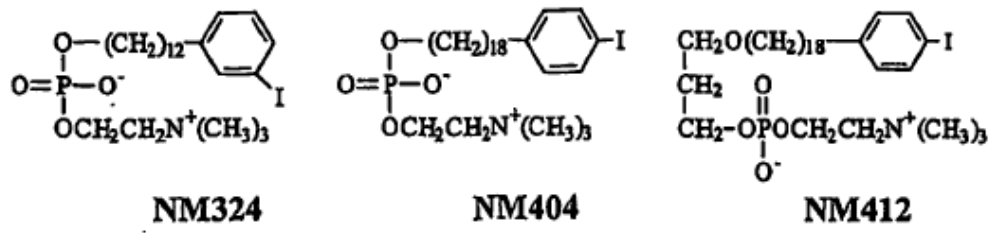


Fig. 3

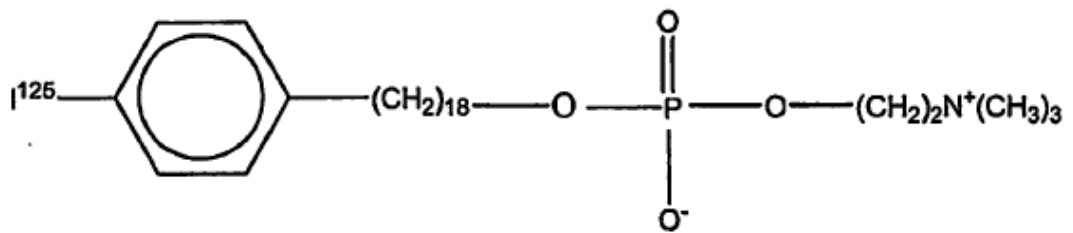


Fig. 3A

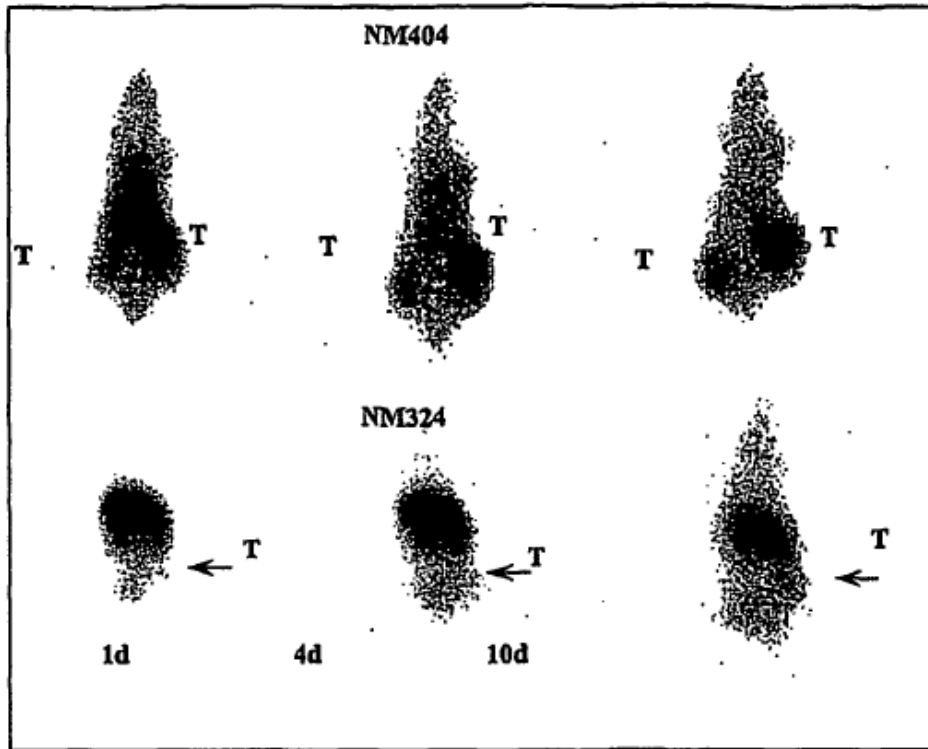


Fig 4

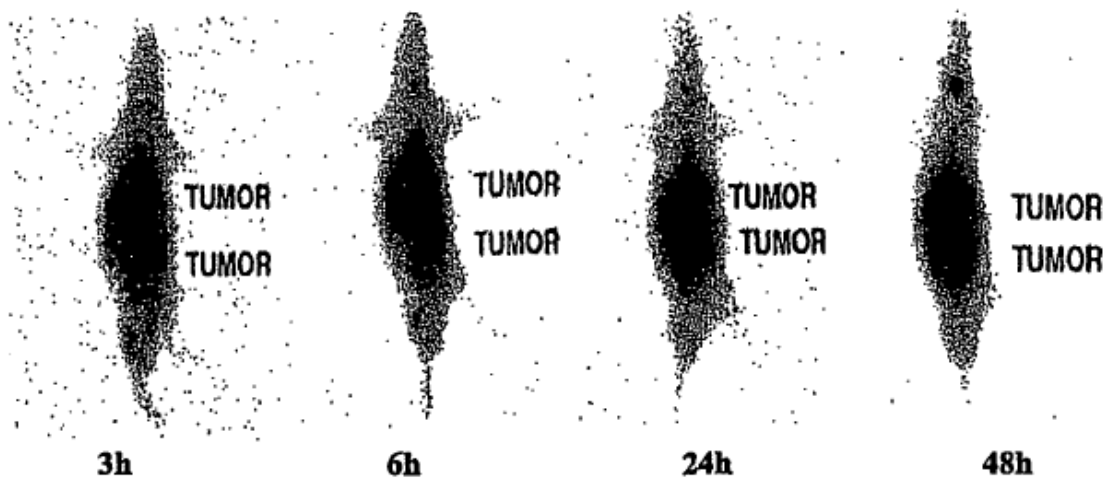


Fig. 4A

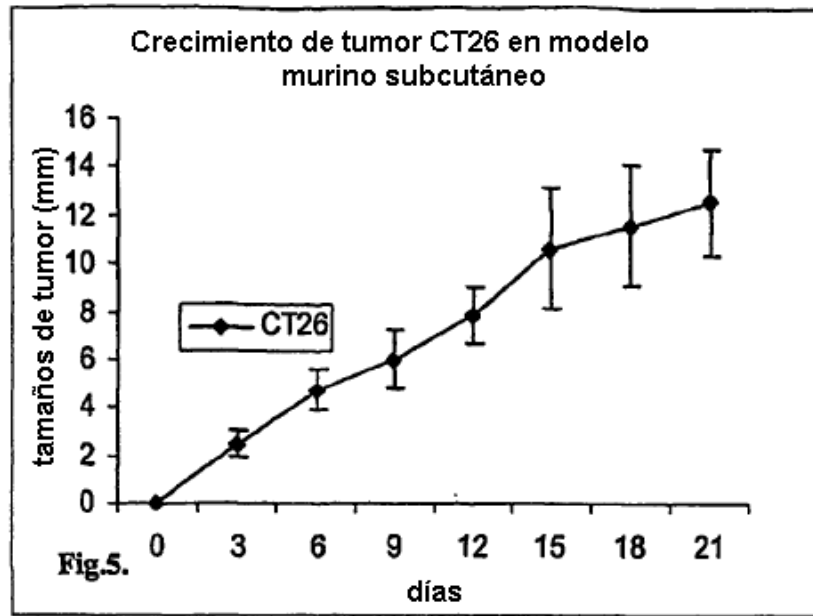


Fig. 5

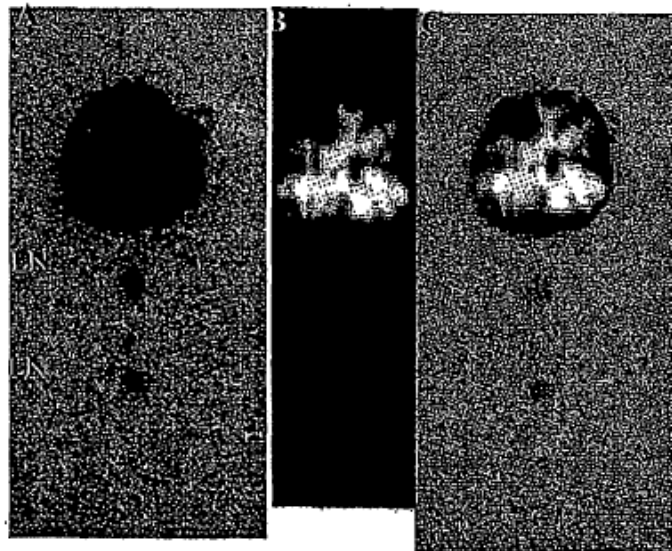


Fig. 6

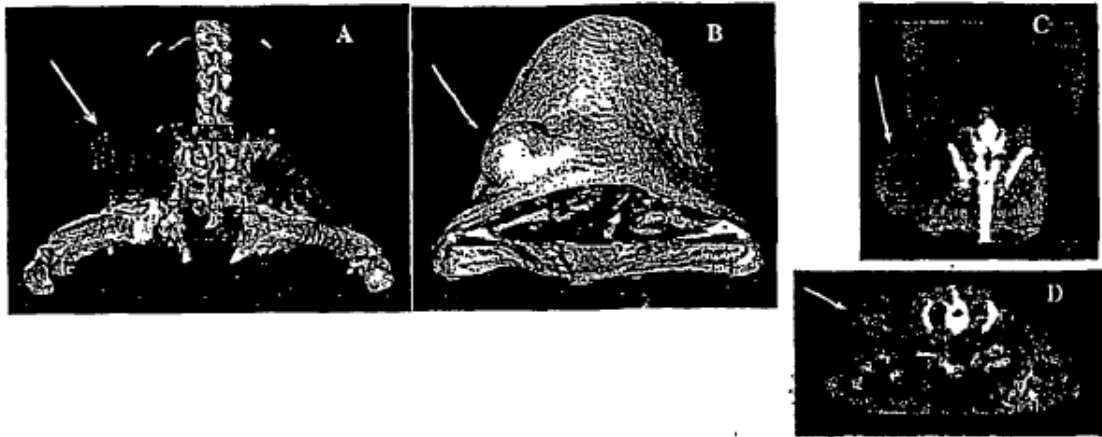


Fig. 7

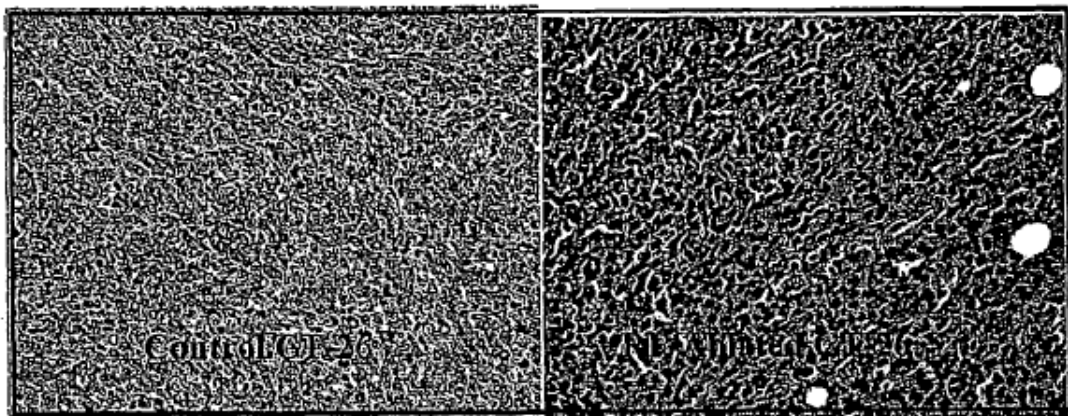


Fig 8

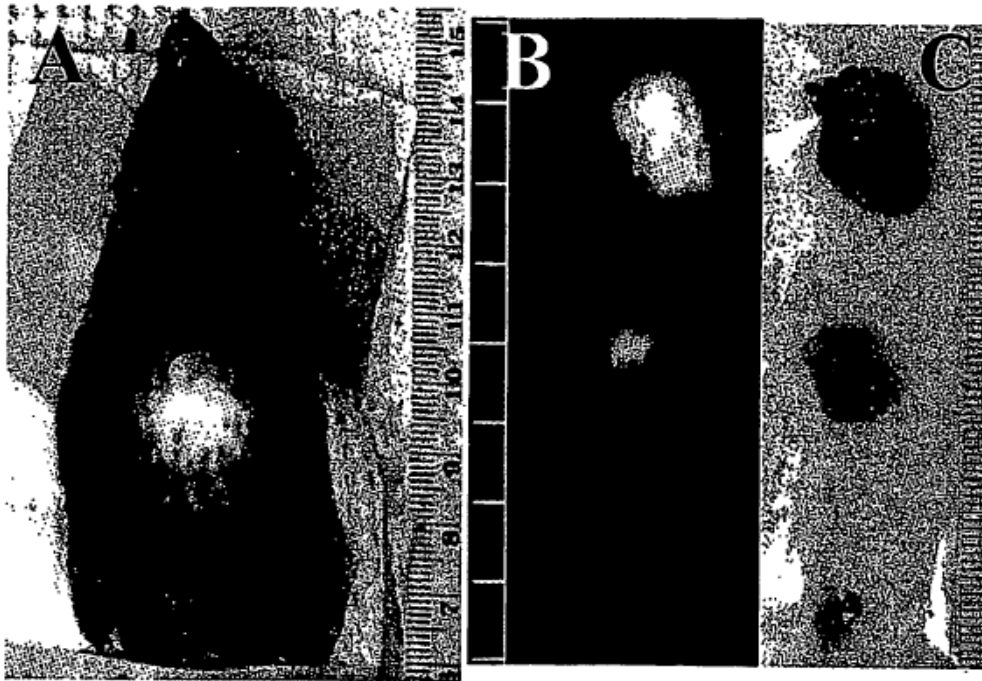


Fig. 9

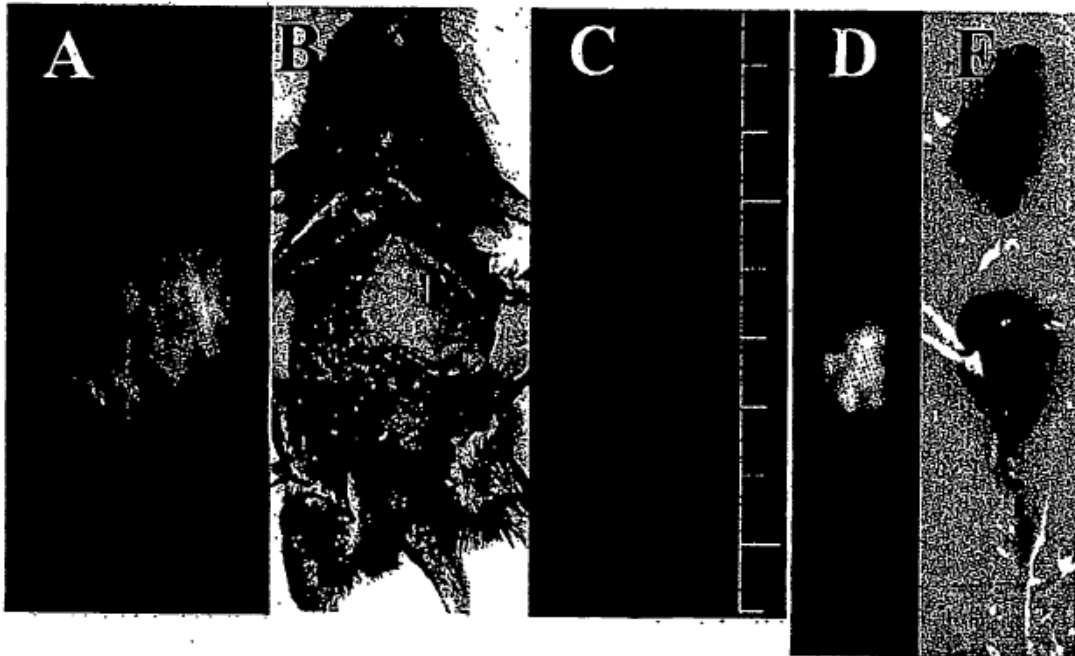


Fig. 10

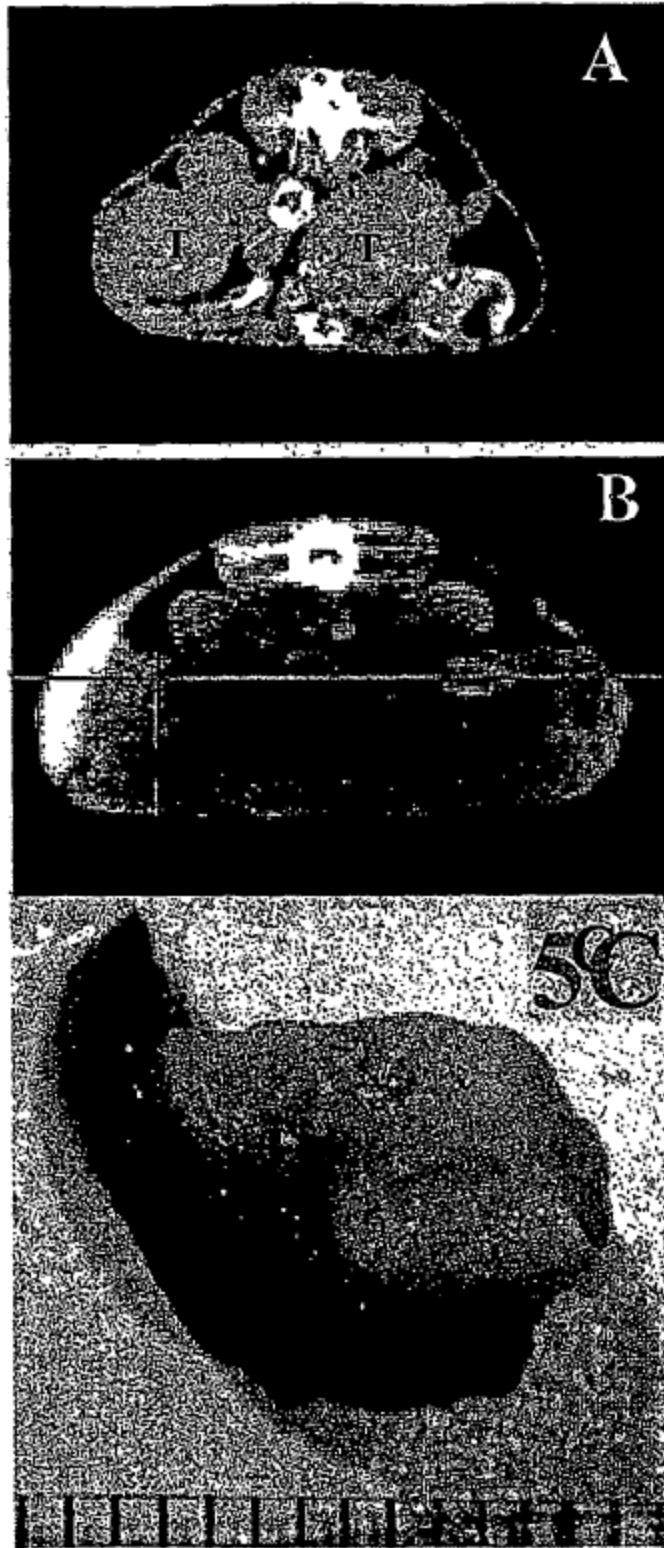


Fig. 11

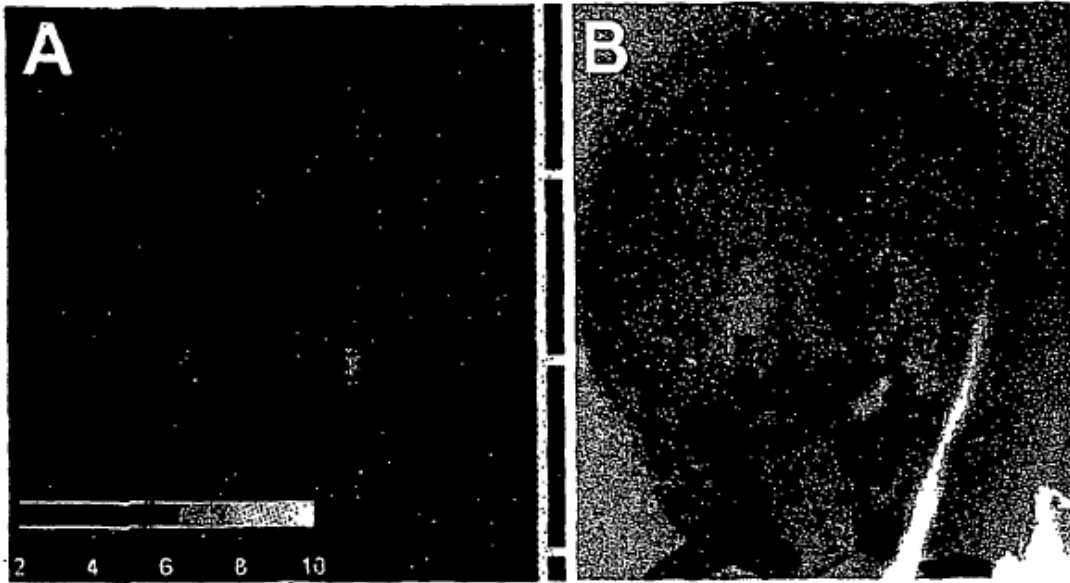


Fig. 12

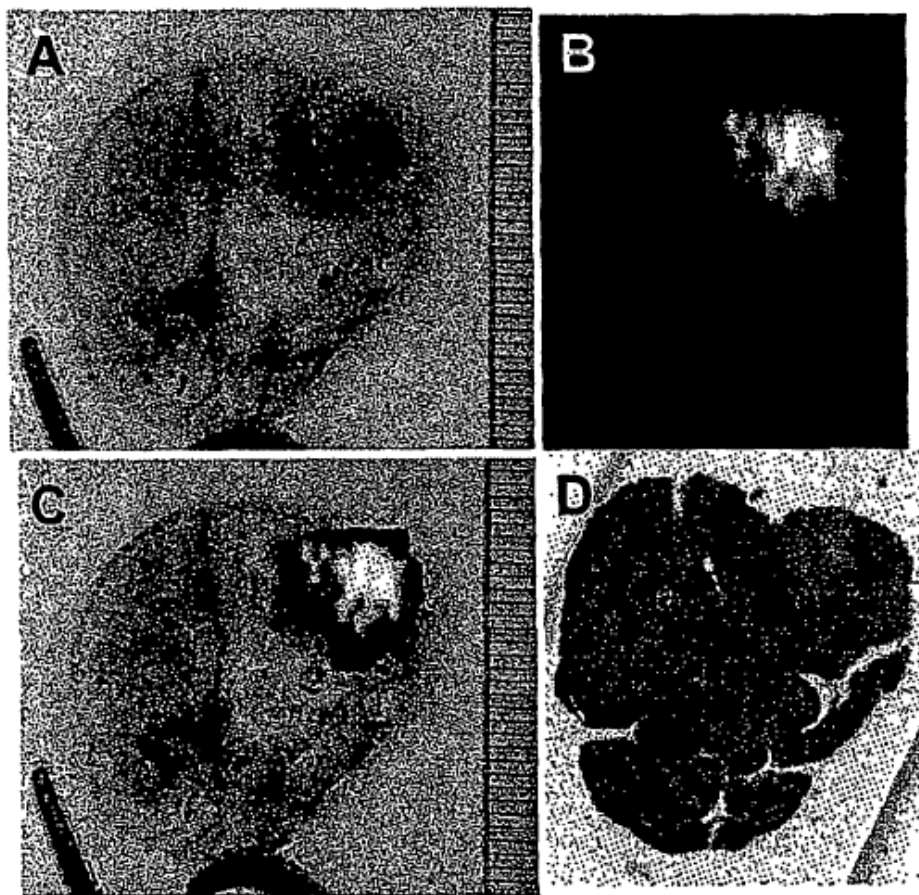


Fig. 13

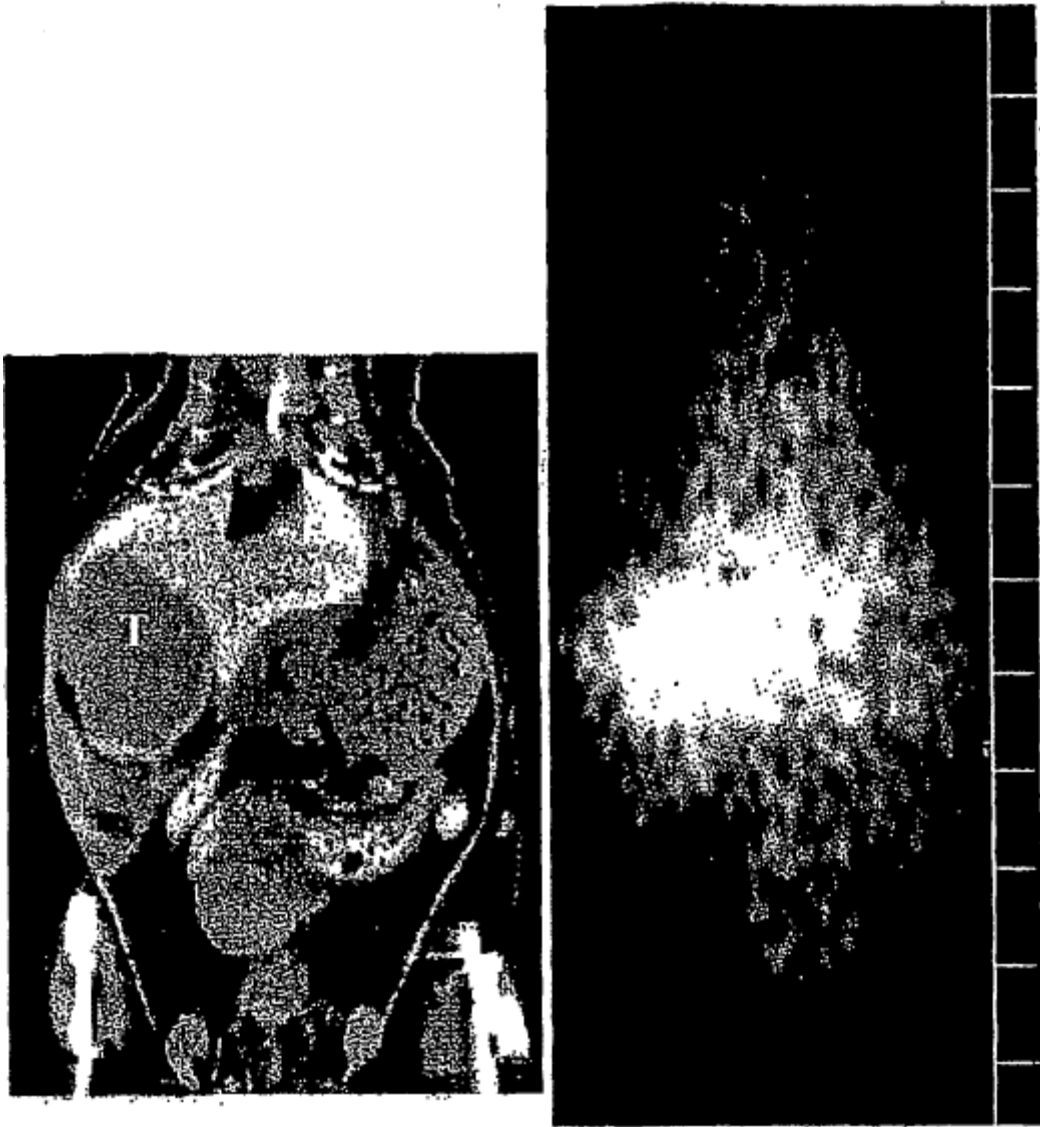

Fig. 14

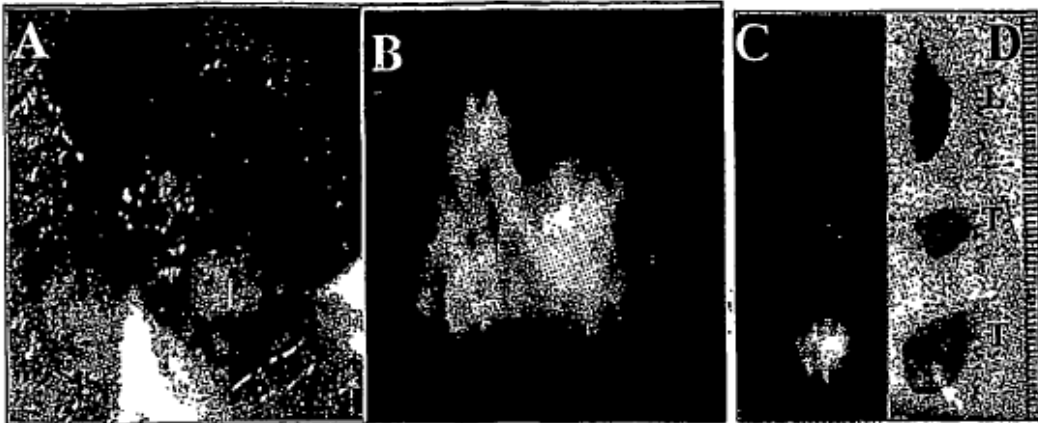


Fig. 15

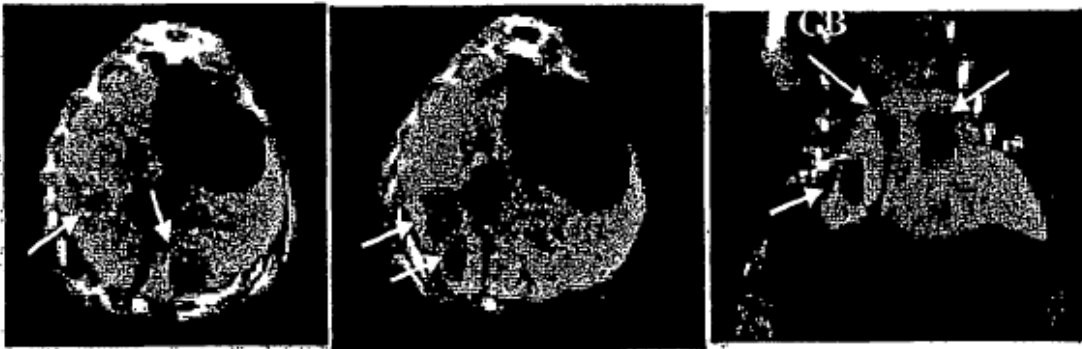


Fig. 16

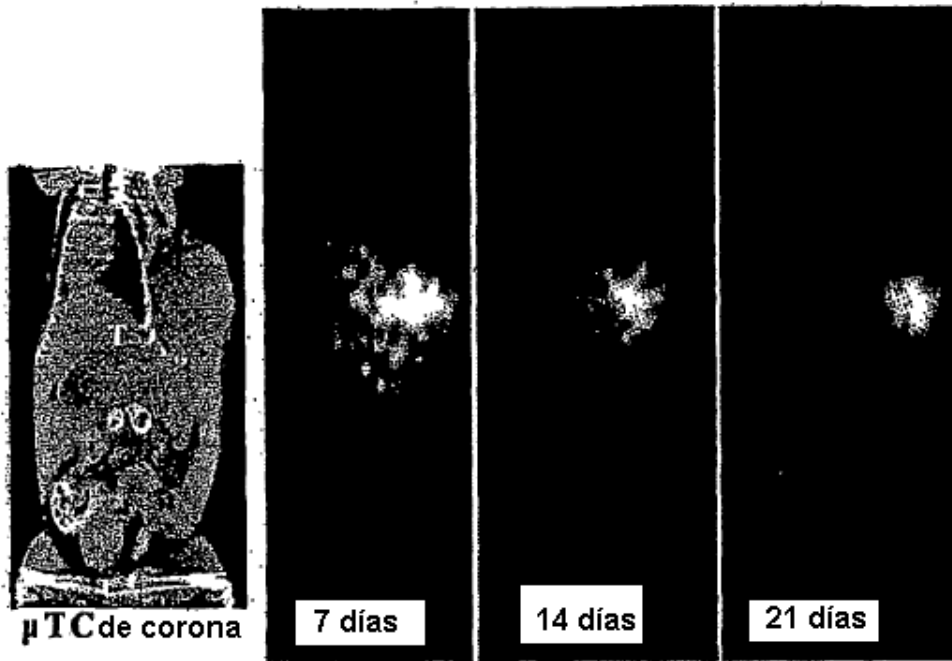


Fig. 17

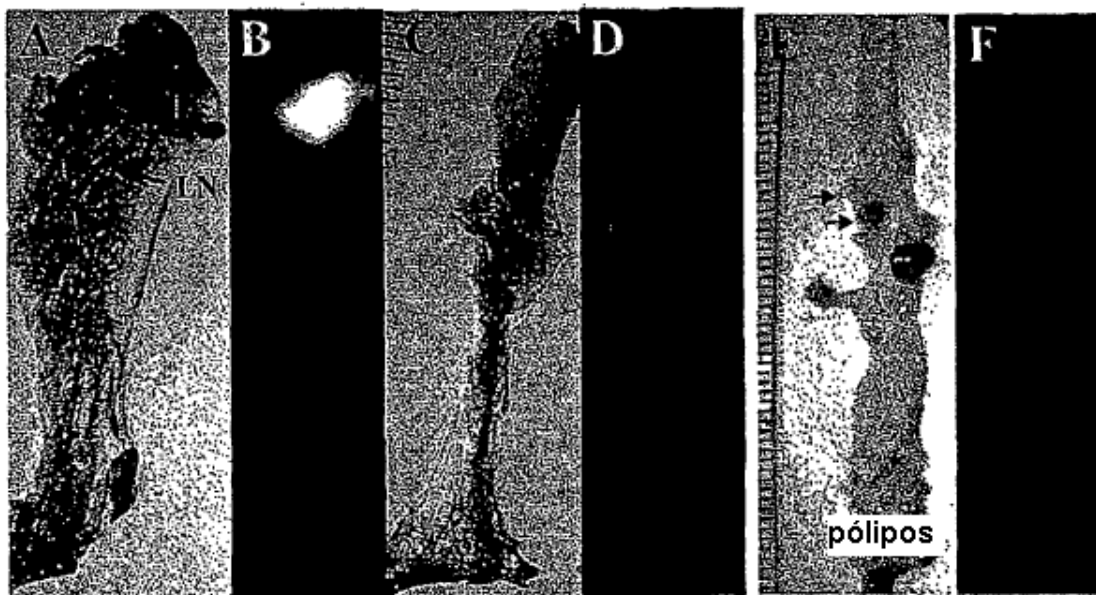


Fig. 18

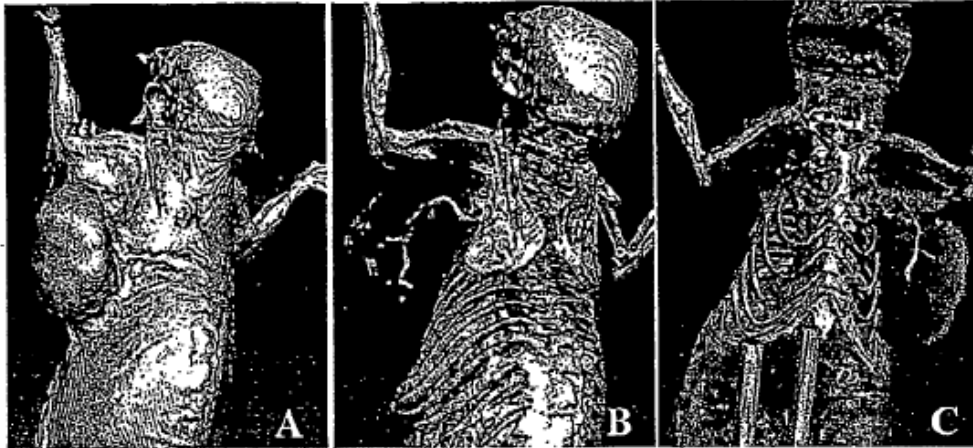
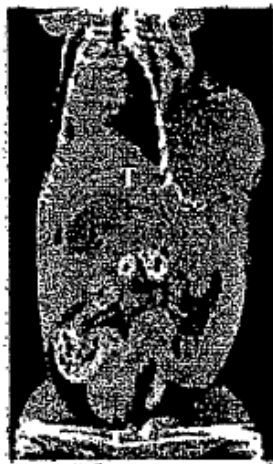

Fig. 19



μ TC de corona

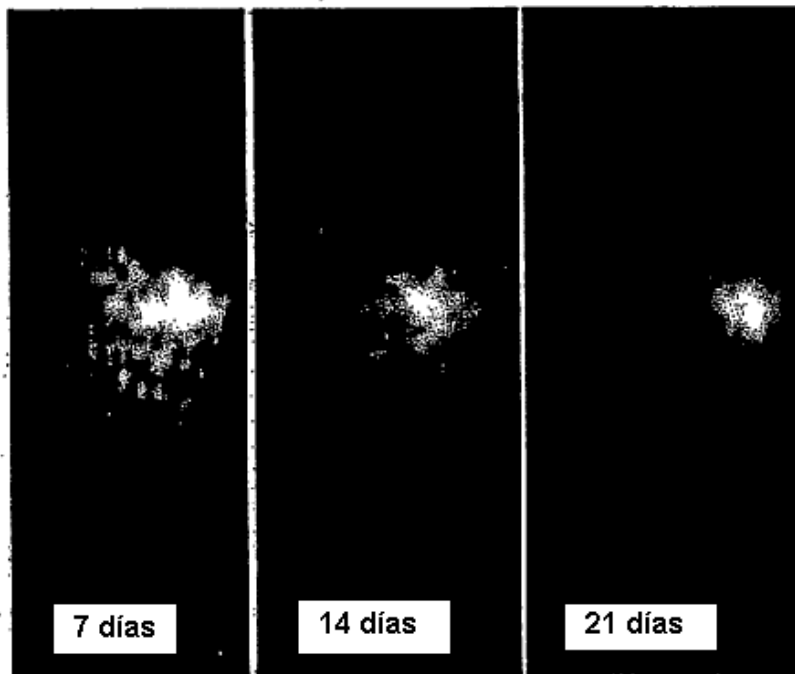


Fig. 20

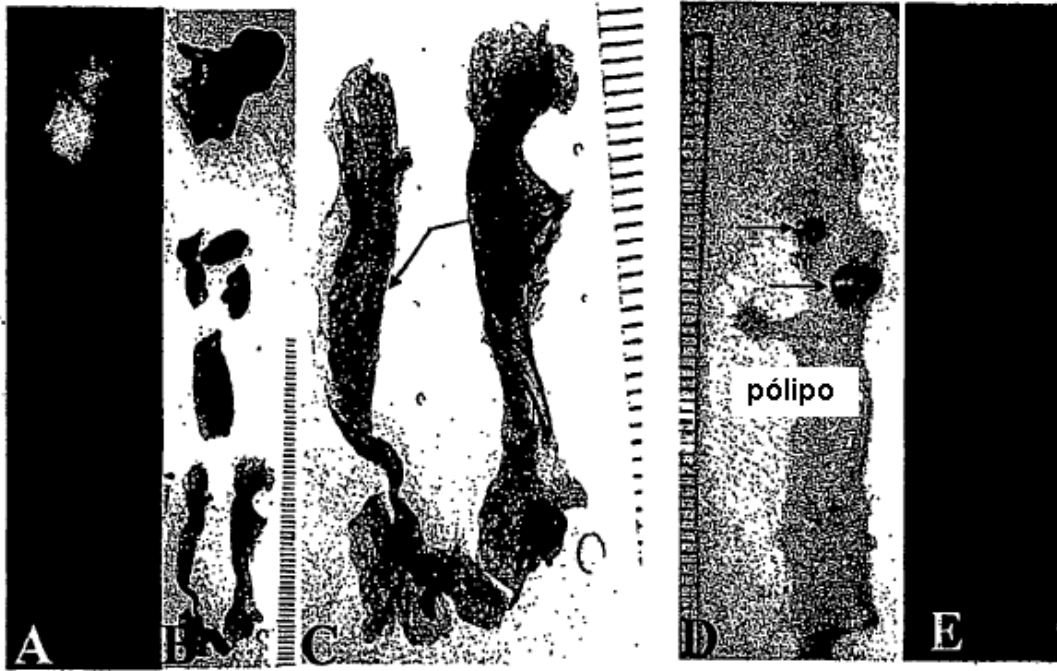


Fig. 21

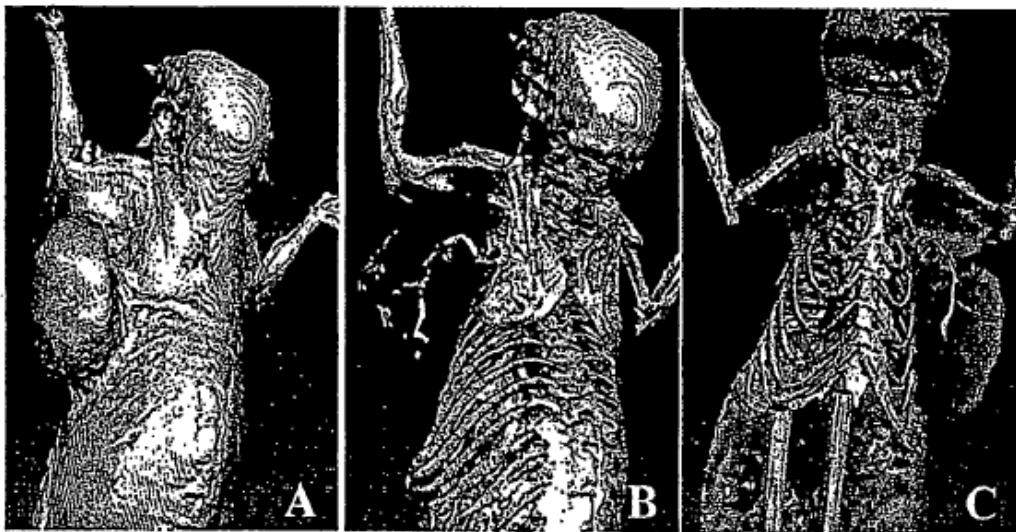


Fig. 22

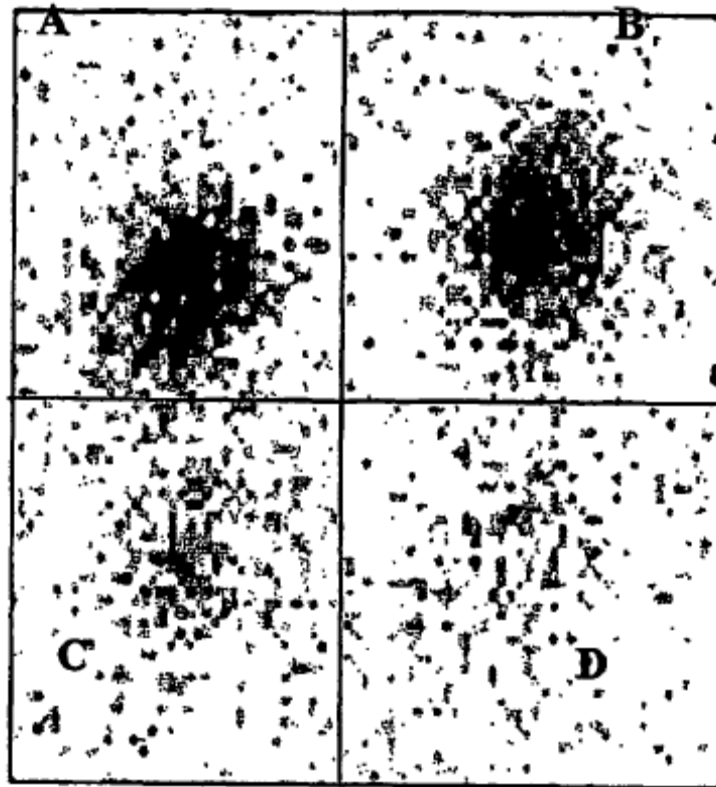


Fig. 23

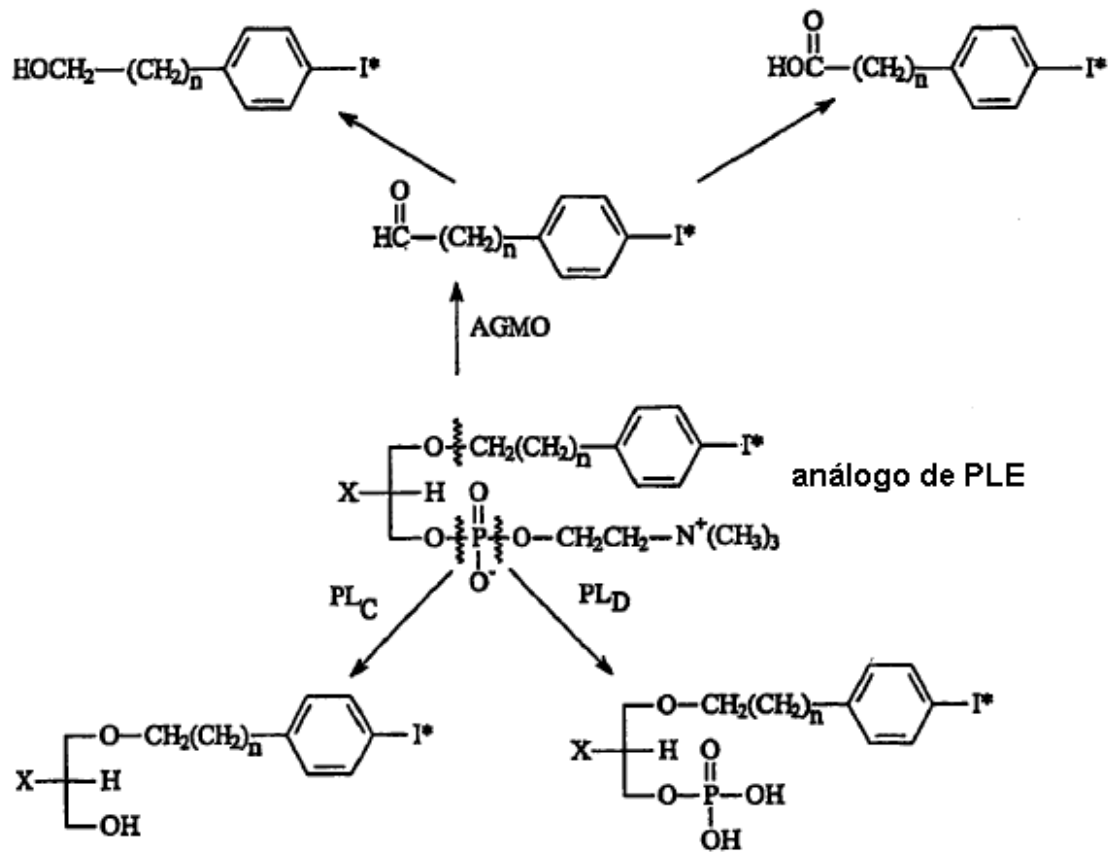


Fig. 24

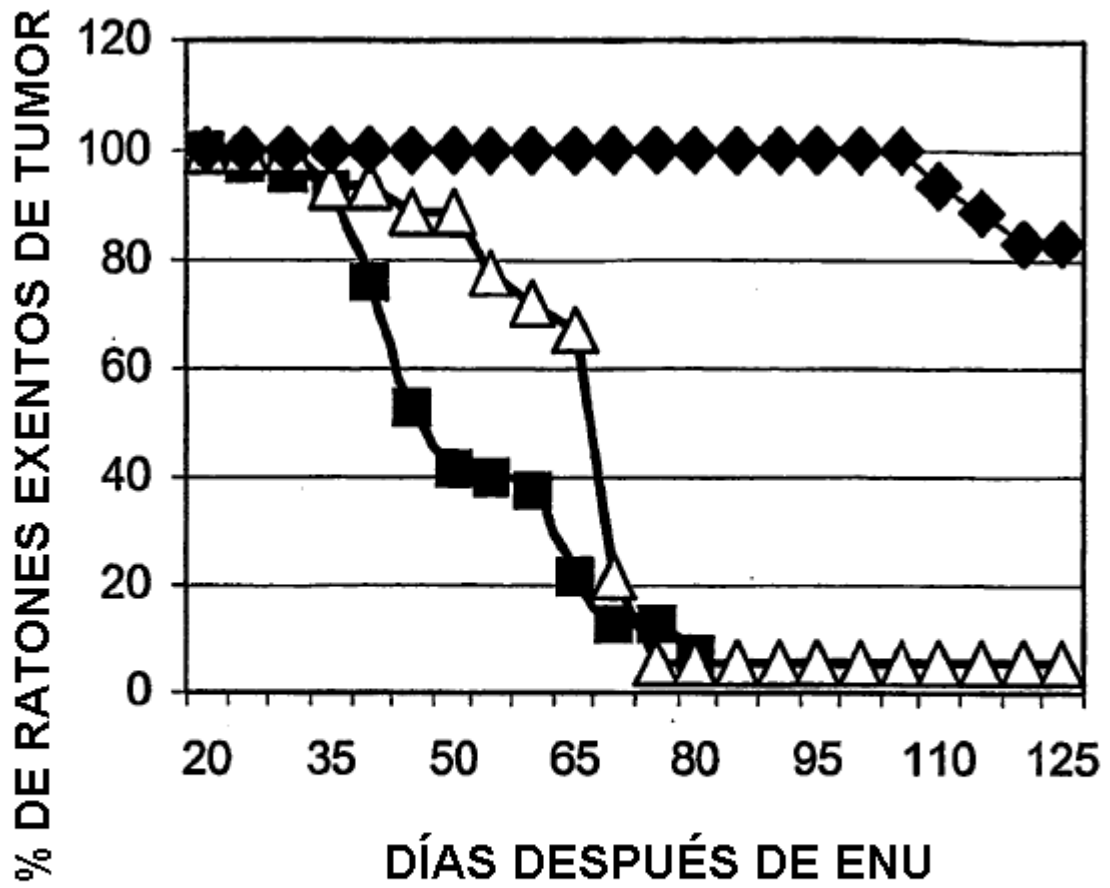


Fig. 25

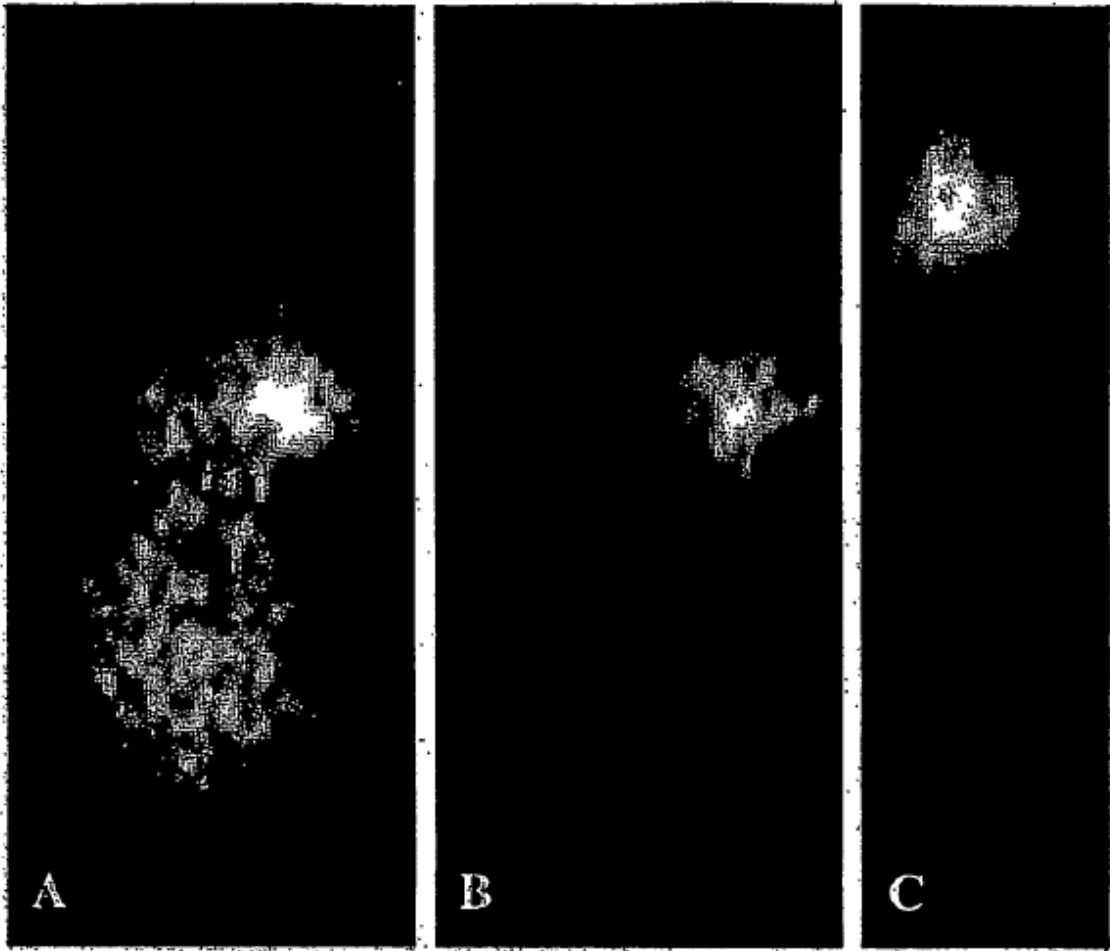


Fig. 26

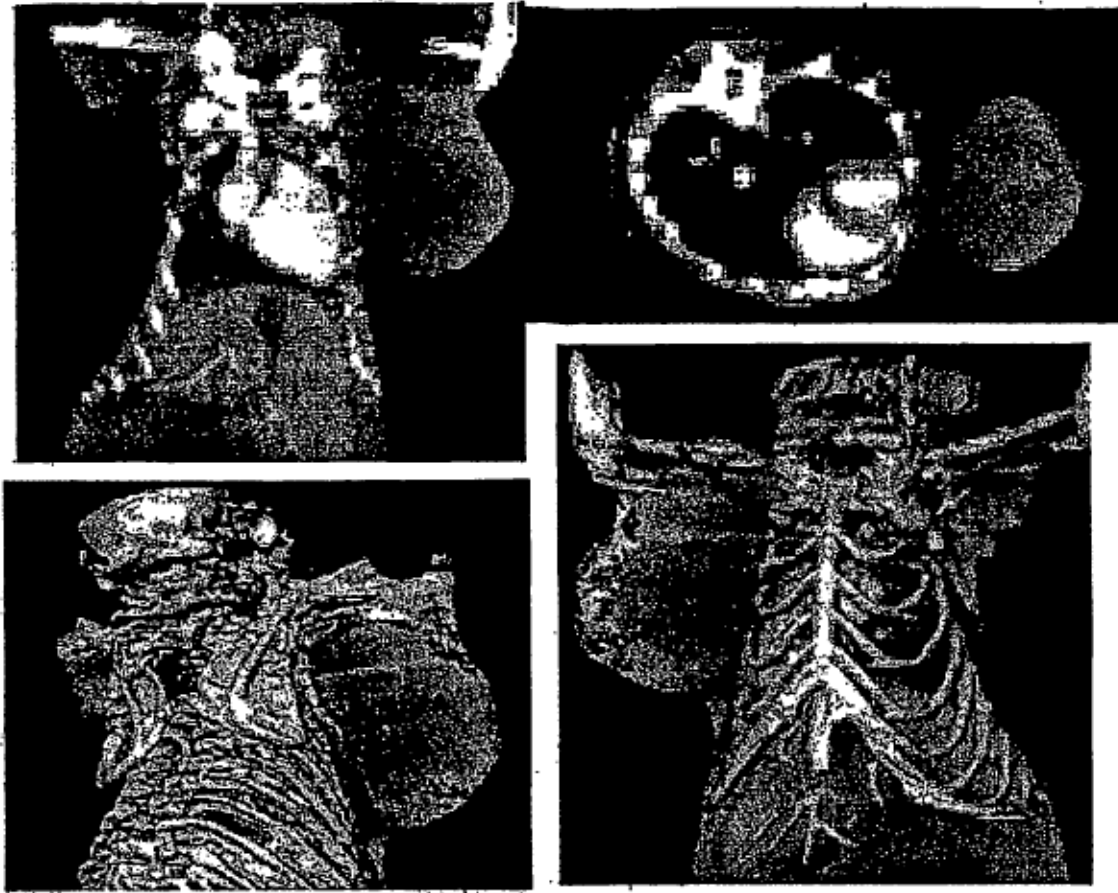


Fig. 27

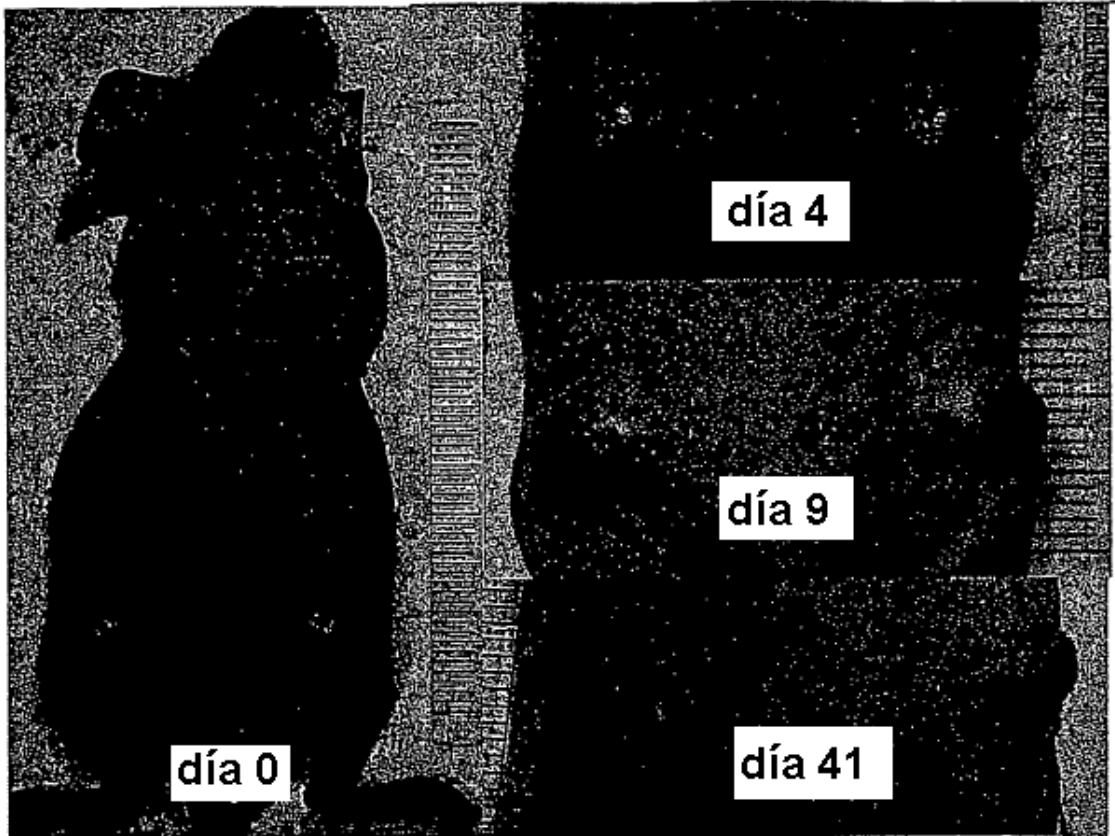


Fig 28

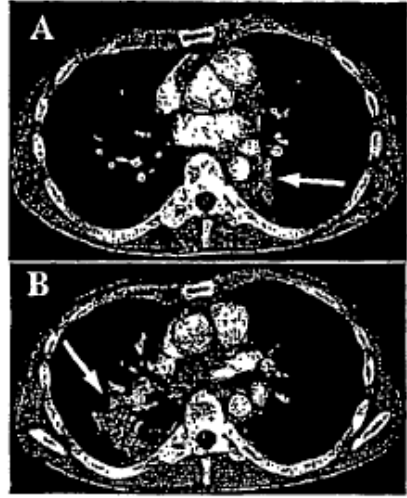


Fig 29

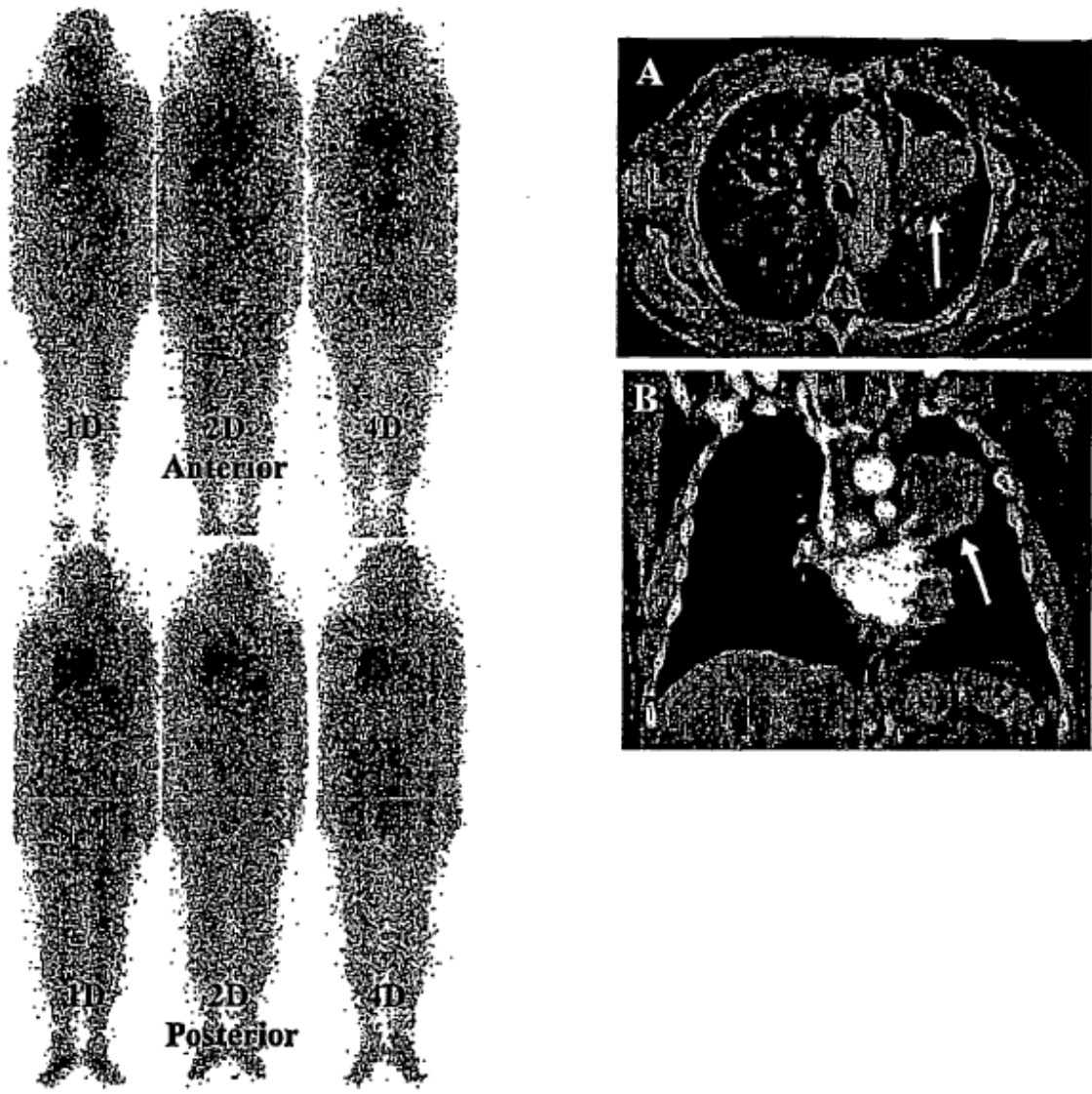


Fig 30